

# INTOXICAÇÃO EXPERIMENTAL POR *Arrabidaea bilabiata* (Bignoniaceae) EM COELHOS<sup>1</sup>

JÜRGEN DÖBEREINER<sup>2</sup>, PAULO VARGAS PEIXOTO<sup>2</sup> E CARLOS HUBINGER TOKARNIA<sup>3</sup>

**ABSTRACT.**- Döbereiner J., Peixoto P.V. & Tokarnia C.H. 1984. [Experimental poisoning by *Arrabidaea bilabiata* (Bignoniaceae) in rabbits.] Intoxicação experimental por *Arrabidaea bilabiata* (Bignoniaceae) em coelhos. *Pesquisa Veterinária Brasileira* 4(3): 89-96. Embrapa - Patologia Animal, km 47, Seropédica, Rio de Janeiro 23460, Brazil.

Dried and powdered leaves of *Arrabidaea bilabiata* (Sprague) Sandw. (fam. Bignoniaceae), a plant toxic for cattle, were administered by stomach tube to 57 rabbits, in doses that ranged from 0.5 to 6.0 grams per kilogram of body weight. Twenty-six of the rabbits died. A large variation in the dose that caused symptoms and death of the animals was observed, the smallest dose that killed rabbits being 1 g/kg, while the largest that did not was 6 g/kg. Three rabbits that received 0.5 g/kg did not die. Death occurred in two of the eight rabbits that were fed 1 g/kg, in eight of 16 receiving 2 g/kg, in four of 12 that received 4 g/kg, and in 10 of 16 that were administered 6 g/kg of body weight. In the present experiments, the first symptoms were noted from 2h22' to 12h07' after ingestion of the plant. The course of the poisoning lasted from half a minute to 4 minutes, although in one case it lasted 17 minutes. The main symptoms were those of "sudden death": the rabbits, in general, made sudden violent, uncontrolled movements, struggled or jumped, while at other times only slow uncontrolled movements were observed, after which, the animals generally fell on their sides. Some animals just fell on their sides. Respiration became difficult and intermittent and the animals died. From the beginning of symptoms until death the rabbits screamed frequently. At necropsy, no gross lesions were found. Microscopic lesions were present in the liver, kidney and heart, and were essentially degenerative and vascular in nature. In the liver there was necrosis, vacuolization of the cytoplasm and albuminous-granular degeneration of hepatocytes, congestion, dissociation of the liver cords, compressive atrophy of these, presence of eosinophilic sphaerules in the sinusoids and edema of Disse's space. In the kidney hydropic-vacuolar degeneration of the epithelial cells of the distal convoluted tubules and swelling of the epithelial cells of the convoluted tubules at the cortico-medular junction was found. Heart lesions were characterized by intercellular edema of the heart fibres, dissociation of them and foci of increased eosinophilia of the heart muscle.

**INDEX TERMS:** Poisonous plants, experimental plant poisoning, *Arrabidaea bilabiata*, Bignoniaceae, rabbits, pathology.

**SINOPSE.** - As folhas dessecadas e pulverizadas de *Arrabidaea bilabiata* (Sprague) Sandw. (fam. Bignoniaceae), planta tóxica para bovinos, foram administradas por via intragástrica em quantidades que variaram de 0,5 a 6 g/kg, a 57 coelhos. Desses, 26 morreram. Houve grande variação na dose que causava o aparecimento de sintomas e a morte dos animais. A dose menor que causou a morte dos coelhos foi 1 g/kg; a maior que não matou coelhos foi 6 g/kg. Nenhum dos 3 coelhos que receberam 0,5 g/kg morreu. De 8 coelhos que receberam 1 g/kg, 2

morreram; de 16 coelhos que receberam 2 g/kg, 8 morreram; de 12 coelhos que receberam 4 g/kg, 4 morreram; e de 16 coelhos que receberam 6 g/kg, 10 morreram. O início dos sintomas variou de 2h22' a 12h07' após o início da administração da planta. A evolução da intoxicação variou de meio a 4 minutos; em um coelho foi de 17 minutos. Os sintomas de intoxicação foram os da síndrome de "morte súbita": repentinamente o coelho fazia movimentos desordenados, violentos, debatia-se ou pulava; outras vezes só fazia subitamente movimentos desordenados lentos e em seguida caía, em geral, em decúbito lateral. Outros simplesmente caíam, também em decúbito lateral. A respiração tornava-se difícil, espaçada e o animal morria. Desde o início do aparecimento dos sintomas até a morte, a maioria dos coelhos emitia gritos, com maior ou menor frequência. Os achados de necropsia foram praticamente negativos. Os exames histopatológicos revelaram alterações no fígado, rim e coração, consistindo principalmente em alterações degenerativas e

<sup>1</sup> Aceito para publicação em 18 de janeiro de 1984.

<sup>2</sup> Unidade de Pesquisa de Patologia Animal (UPPA), Embrapa, Km 47, Seropédica, Rio de Janeiro 23460.

<sup>3</sup> Departamento de Nutrição Animal, Universidade Federal Rural do Rio de Janeiro, Km 47, Seropédica, RJ 23460: bolsista do CNPq (1111.5010/76).

Quadro 1. Experimentos realizados em coelhos com *Arrabidaea bilabiata*

Planta administrada				Coelho				Sintomas <sup>(a)</sup>				Achuados de necropsia <sup>(b)</sup>	Achuados histopatológicos <sup>(c)</sup>														
Código (Mat. bot. DoB/lok nº)	Procedência, município	Data da coleta	Estado de maturação das folhas	Data da administração	Quantidade f	Dose g/kg	Nº (mat. reg. SAP)	Peso kg	Início após administração	Evolução	Manifestações		Necrose com figuras de piocose e cariorexia dos hepatócitos	Vacuolização do citoplasma dos hepatócitos <sup>(d)</sup>	Hepatócitos tumefeitos e às vezes com citoplasma granular <sup>(d)</sup>	Congestão	Dissociação dos cordões hepáticos	Atrofia compressiva dos cordões hepáticos	Presença de edemas eosinofílicos nos sinusóides e vasos centrais e sublobulares	Edema dos espaços de Disse	Degeneração hidrópico-vacuolar das células epiteliais dos túbulos contornados da junção córtico-tubular	Tumefação das células epiteliais dos túbulos contornados da junção córtico-tubular	Edema intracelular	Afastamento entre fibras	Aumento na eosinofilia de fibras	Infiltrados inflamatórios linfocitários	
C10AM76 (1188)	Itacoatiara (Faz. Ibu)	28.7.76	Folhas maduras	7.1.77	11,6	4	328 (22288)	2900	6h48 min.	2 min.	Debateu-se violentamente por 30 seg., caiu de lado, respiração espaçada, morte	Fígado com congestão moderada	+	+	-	-	-	-	+	+	-	-	-	-	-	-	
"	"	"	"	11.5.77	10,4	3,2	359	3250	-	-	s.s.	-	-	-	-	-	-	-	-	-	-	-	-	-	-	-	
C13AM76 (1197)	Itacoatiara (Fazendas Cacaiá)	31.7.76	Brotos	7.1.77	12	4	329 (22285)	3080	3h19 min.	3 min.	Debateu-se violentamente, 3 gritos fortes, respiração espaçada, morte	Fígado com congestão	-	+	-	-	-	+	++	+	-	-	+	-	-	-	
"	"	"	"	4.5.77	10,7	3,3	351 (22353)	3200	3h02 min.	4 min.	Debateu-se, caiu de costas, deu 2 gritos, respiração forçada e espaçada, movimentos fortes de pedágem, mais um grito forte, outro fraco, morte	s.a.	-	++	+	-	-	+	++	++	-	+	-	-	-	-	
"	"	"	"	11.5.77	11,2	4	360 (22354)	2800	4h38 min.	1 min.	Caiu de lado, debateu-se violentamente, deu 3 gritos e morreu	s.a.	-	-	++	-	+	-	+	+	-	+	++	++	++	-	
"	"	"	"	18.5.77	1,9	0,5	362	3800	-	-	s.s.	-	-	-	-	-	-	-	-	-	-	-	-	-	-	-	
"	"	"	"	18.5.77	3,2	1	363	3299	-	-	s.s.	-	-	-	-	-	-	-	-	-	-	-	-	-	-	-	
"	"	"	"	18.5.77	6,4	2	364	3200	-	-	s.s.	-	-	-	-	-	-	-	-	-	-	-	-	-	-	-	
C1AM77 (1317)	Itacoatiara (Faz. Capote)	9.7.77	Brotação	20.9.77	17,4	6	367 (22383)	2900	8h03 min.	1 min.	Dreitou de lado, espereceu bastante, deu 3 gritos e morreu	s.a.	-	++	-	+	+	+	+	+	+	+	-	-	-	-	
"	"	"	"	10.10.77	4,8	2	383	2400	-	-	s.s.	-	-	-	-	-	-	-	-	-	-	-	-	-	-	-	
"	"	"	"	9.10.77	11,0	4	409	2750	-	-	s.s.	-	-	-	-	-	-	-	-	-	-	-	-	-	-	-	
C2AM77 (1317)	Itacoatiara (Faz. Capote)	9.7.77	Brotação	20.8.77	6,4	2	368 (22381)	3200	3h35 min.	1/2 min.	Movimentos moles desordenados com a cabeça, espereceu e morreu	s.a.	-	++	-	+	+	+	-	+	-	+	-	-	-	-	
"	"	"	"	10.10.77	2,8	1	392	2800	-	-	s.s.	-	-	-	-	-	-	-	-	-	-	-	-	-	-	-	
"	"	"	"	9.11.77	6,0	2	421	3020	-	-	s.s.	-	-	-	-	-	-	-	-	-	-	-	-	-	-	-	
"	"	"	"	9.11.77	5,4	2	411 (22431)	2700	3h20 min.	17 min.	Caiu de lado, movimentos trêpegos, alguns pulos suaves, morte 100 minutos antes delatado meio de lado)	s.a.	+	-	-	++	+	+	-	-	-	-	+	+	-	-	+
C3AM77 (1377)	Itacoatiara (Faz. Capote)	10.7.77	Folhas bem maduras	27.9.77	17,1	6	381 (22392)	2850	?	?	Encontrado morto	Jejuno com vasos congestionados	-	+	-	+	-	-	-	-	+	-	-	-	-	-	
"	"	"	"	10.10.77	11,2	4	384	2800	-	-	s.s.	-	-	-	-	-	-	-	-	-	-	-	-	-	-	-	
"	"	"	"	11.10.77	6,4	2	394	3200	-	-	s.s.	-	-	-	-	-	-	-	-	-	-	-	-	-	-	-	
"	"	"	"	9.11.77	16,8	6	417	2800	-	-	s.s.	-	-	-	-	-	-	-	-	-	-	-	-	-	-	-	
"	"	"	"	9.11.77	17,7	6	418 (22423)	2940	12h07 min.	3 min.	Debateu-se violentamente, ficou de lado, gritos fortes, respiração espaçada e morte	s.a.	+++	+	-	++	+	+	+	-	-	+	+	-	-	-	+
C4AM77 (1331)	Silves (Faz. Sacral Crispim)	12.7.77	Brotação	20.9.77	19,2	6	374	3200	-	-	s.s.	-	-	-	-	-	-	-	-	-	+	-	-	-	-	-	
C5AM77 (1331)	"	12.7.77	Folhas maduras	27.9.77	14,4	6	382 (22390)	2400	10h30 min.	1 min.	Caiu de lado, espereceu bastante, deu um grito forte, respiração espaçada e forçada, morte	s.a.	-	+	+	-	+	-	-	-	-	+	-	-	+	+	
"	"	"	"	10.10.77	11,6	4	385	2900	-	-	s.s.	-	-	-	-	-	-	-	-	-	-	-	-	-	-	-	
C7AM77 (1324)	Faro (Terra Santa, Faz. Urui, Faz. Maca)	16.7.77	Brotação	20.9.77	18,9	6	375 (22386)	3150	?	?	Encontrado morto ainda quente	Intestino delgado congestionado	-	+	+	+	+	+	-	+	+	-	-	+	+	+	
"	"	"	"	10.10.77	14,0	4	386	3500	-	-	s.s.	-	-	-	-	-	-	-	-	-	-	-	-	-	-	-	
"	"	"	"	9.11.77	18,5	6	419 (22422)	3080	10h20 min.	2 min.	Debateu-se violentamente, ficou em posição esternal, gritos, respiração forçada e morte	s.a.	+	+	++	-	-	-	-	-	-	-	-	-	-	-	+
C8AM77 (1324)	Faro (Terra Santa, Faz. Urui)	"	Folhas maduras	10.10.77	12,4	4	387	3100	-	-	s.s.	-	-	-	-	-	-	-	-	-	-	-	-	-	-	-	
"	"	"	"	9.11.77	18,6	6	408	3100	-	-	s.s.	-	-	-	-	-	-	-	-	-	-	-	-	-	-	-	
C9AM77 (1324)	Faro (Terra Santa, Faz. Maca)	"	Folhas maduras	10.10.77	12,0	4	388	3000	-	-	s.s.	-	-	-	-	-	-	-	-	-	-	-	-	-	-	-	
"	"	"	"	"	18,6	6	410	3100	-	-	s.s.	-	-	-	-	-	-	-	-	-	-	-	-	-	-	-	



vasculares. No fígado foram observadas necrose, vacuolização do citoplasma e degeneração albuminosa-granular dos hepatócitos, congestão, dissociação dos cordões hepáticos, atrofia compressiva desses, presença de esférulas eosinofílicas nos sinusóides e edema dos espaços de Disse; no rim, degeneração hidrópico-vacuolar das células epiteliais dos túbulos contornados distais e tumefação das células epiteliais dos túbulos contornados na junção cortico-medular; no coração edema intracelular das fibras cardíacas, afastamento entre estas e presença de focos de eosinofilia aumentada do músculo cardíaco.

**TERMOS DE INDEXAÇÃO:** Plantas tóxicas, intoxicação experimental por planta, *Arrabidaea bilabiata*, Bignoniaceae, coelho, patologia.

## INTRODUÇÃO

Em trabalho recente foi confirmada, através da experimentação em bovinos, a toxidez de *Arrabidaea bilabiata* (Sprague) Sandw. ("gibata" ou "xibata"), da família Bignoniaceae. Pela inspeção de pastagem, por exames de históricos de mortandades em bovinos e comparação dos quadros clínicos observados pelos criadores com os verificados nos animais experimentais, chegou-se à conclusão de que *A. bilabiata* é a planta tóxica mais importante nas extensas várzeas da Região Amazônica. O quadro clínico-patológico provocado por essa planta em bovinos é o da síndrome de "morte súbita". (Döbereiner et al. 1983)

O presente estudo foi realizado para verificar se o coelho pode ser usado como animal experimental de pequeno porte, na continuação dos estudos sobre a ação tóxica da planta, bem como na identificação de seus princípios tóxicos. Sendo sensível, o coelho serviria ainda, como recurso auxiliar, no diagnóstico desta intoxicação em bovinos, a ser usado quando houvesse dúvidas no reconhecimento ou dificuldades na identificação de *A. bilabiata*, pois há bignoniaceas com aspecto semelhante, mas não tóxicas. Um resultado experimental positivo em coelhos fortaleceria a suspeita de realmente tratar-se dessa planta.

## MATERIAL E MÉTODOS

As folhas (brotação, folhas maduras) de *Arrabidaea bilabiata*, coletadas nos anos de 1976, 1977 e 1980 nos municípios de Manaus, Itacoatiara, Silves e Autazes, no Estado de Amazonas, e de Faro, Oriximina, Monte Alegre e Alenquer, no Estado de Pará, foram dessecadas inicialmente à sombra, em temperatura ambiente e, em seguida, em estufa a 40-45°C

durante 2 a 3 dias. Após, foram pulverizadas em moinho Wiley com malha 60 e finalmente conservadas em vidros hermeticamente fechados com tampa plástica e guardados à sombra em temperatura ambiente.

As folhas assim pulverizadas foram administradas a 57 coelhos, em doses únicas previamente determinadas (0,5 a 6 g/kg), por meio de um funil de separação adaptado a uma sonda gástrica, conforme técnica descrita anteriormente (Döbereiner et al. 1976). O peso dos coelhos era na maioria ao redor de 3000 gramas, mas variava entre os extremos de 2400 e 4700 gramas. Cada coelho era mantido em gaiola individual e após a administração da planta, observado continuamente durante as 12 horas seguintes e, após este período, com intervalos. Nos casos de morte se fazia a necropsia, complementada por coleta de material para exames histopatológicos. Este material era fixado em formol a 10%, incluído em parafina e corado pela hematoxilina-eosina (H.-E.). Nos casos de alterações microscópicas de vacuolização do citoplasma, fragmentos dos órgãos afetados foram tratados pelo Sudan III após corte de congelação. Cortes de fígado de alguns coelhos em que havia presença de gotas eosinofílicas nos sinusóides, foram corados pela hematoxilina-fosfotúgstica de Mallory.

## RESULTADOS

Os principais dados sobre os experimentos com *Arrabidaea bilabiata* realizados em coelhos constam do Quadro 1.

## DISCUSSÃO E CONCLUSÕES

Em nossos experimentos, as folhas dessecadas de *Arrabidaea bilabiata* se revelaram tóxicas para o coelho, causando a síndrome de "morte súbita", isto é, quadro de intoxicação que se caracteriza por evolução superaguda. Os animais aparentemente saudáveis, subitamente mostram sintomas, morrendo em questão de minutos.

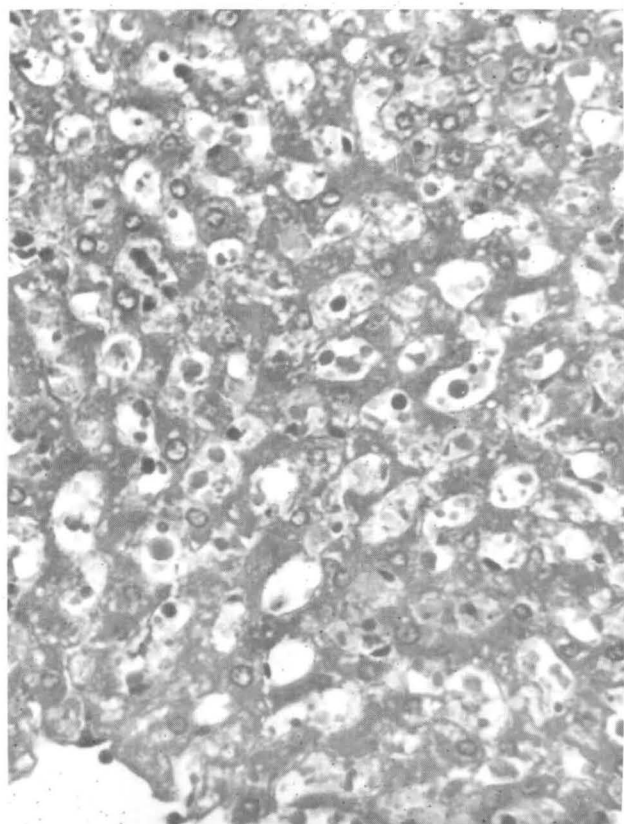
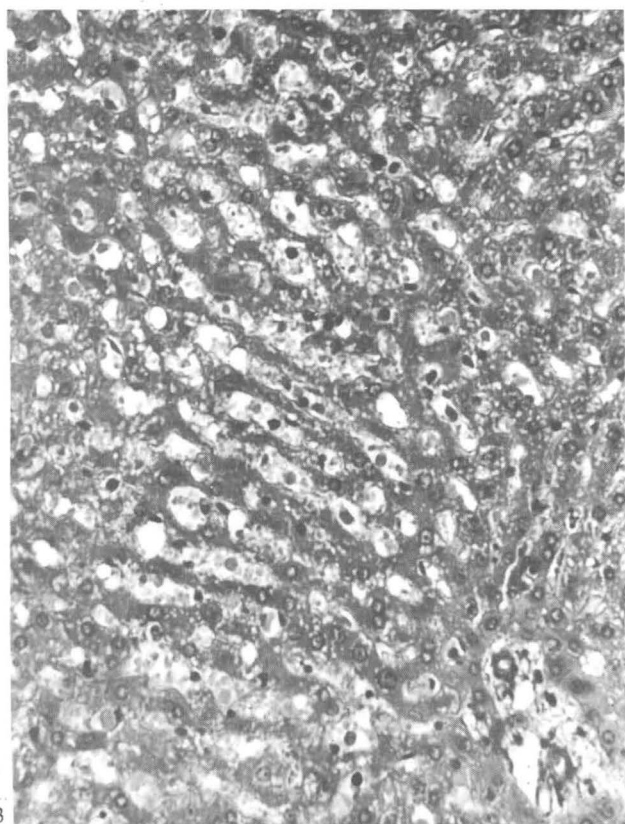
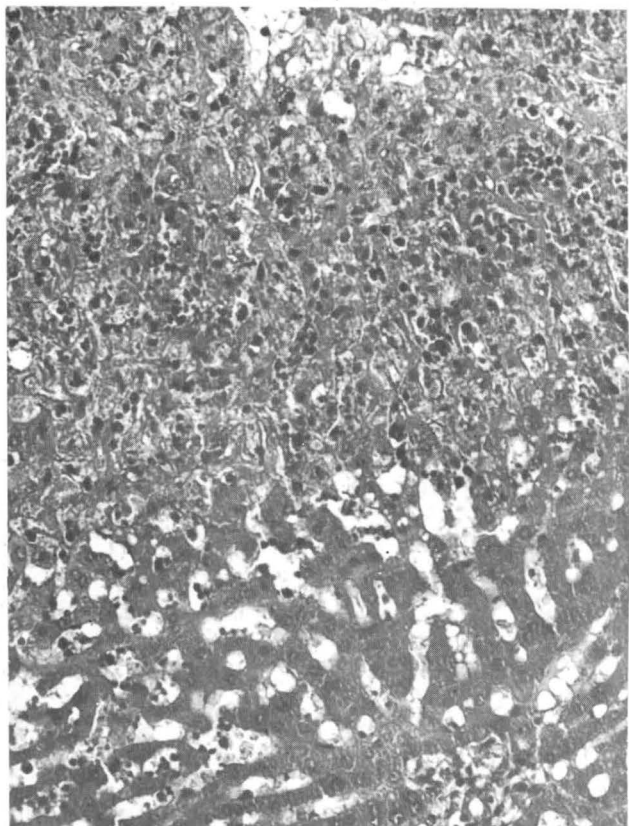
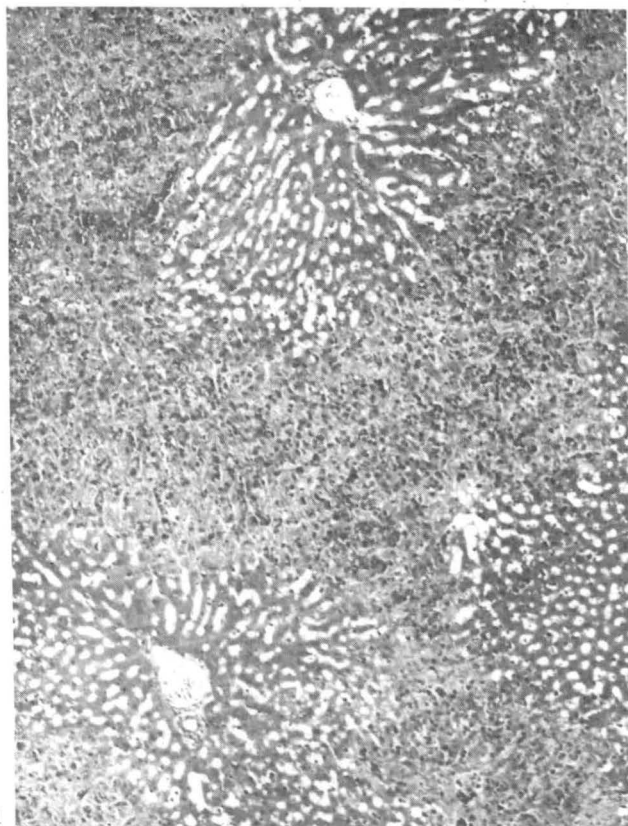
Verificamos uma grande variação na dose que causava o aparecimento de sintomas e a morte dos animais (Quadro 2). A dose menor que matou coelhos foi de 1 g/kg (Coelho 397 - Planta C17AM77; Coelho 624 - Planta C26AM80); a maior que não matou coelhos foi de 6 g/kg (Coelho 374 - Planta C4AM77; Coelho 376 - Planta C10AM77; Coelho 377 - Planta C11AM77; Coelho 408 - Planta C8AM77; Coelho 410 - Planta C9AM77). Esta última foi também a dose mais elevada que se testou, pois foi o máximo que conseguimos administrar em um dia, usando a nossa metodologia. Sabe-se, por outras plantas, que o estado de desenvolvimento (brotação, folha madura) e a procedência podem influir em sua toxidez. Analisando os nossos dados neste sentido (Quadro 2), não se pode tirar conclusões definitivas, mas há indicações de que a brotação é mais tóxica que as folhas maduras. Há, também, indicações de que a procedência

Fig. 1. Necrose acentuada dos hepatócitos com figuras de picnose e cariorrexia com localização na zona intermediária atingindo a região central do lóbulo, e dissociação dos cordões hepáticos na zona periportal na intoxicação experimental por *Arrabidaea bilabiata* (Coelho 418). SAP 22423, H.-E., obj. 6,3.

Fig. 2. Aumento maior da lesão hepática mostrada na figura anterior (Coelho 418). SAP 22423, H.-E., obj. 16.

Fig. 3. Atrofia compressiva dos cordões hepáticos. Nota-se também a presença de esférulas eosinofílicas nos sinusóides. Intoxicação experimental por *A. bilabiata* (Coelho 329). SAP 22285, H.-E., obj. 16(1,6).

Fig. 4. Com aumento maior do corte histológico da figura anterior vê-se bem as esférulas eosinofílicas nos sinusóides hepáticos (Coelho 329). SAP 22285, H.-E., obj. 16(2,0).



Quadro 2. Comparação da toxicidade entre a brotação e as folhas maduras de *Arrabidaea bilabiata*

Código	Planta		Coelho nº
	Procedência, município	Dose letal mínima g/kg	
<b>Brotação</b>			
C13AM76	Itacoatiara	3,3	351
C1AM77	Itacoatiara	6	367
C2AM77	Itacoatiara	2	368, 411
C4AM77	Silves	>6 (a)	374
C7AM77	Faro (Terra Santa)	6	375, 419
C10AM77	Oriximina	>6 (a)	376
C16AM77	Alenquer	2	365, 420
C17AM77	Alenquer	1	397
C26AM80	Autazes	1	624
C27AM80	Autazes	2	618
<b>Folhas maduras</b>			
C10AM76	Itacoatiara	4	328
C3AM77	Itacoatiara	6	381
C5AM77	Silves	6	382
C8AM77	Faro (Terra Santa)	>6 (a)	408
C9AM77	Faro (Terra Santa)	>6 (a)	410
C11AM77	Oriximina	>6 (a)	377
C18AM77	Alenquer	6	379
C32AM77	Monte Alegre	4	396
C28AM80	Autazes	4	626

(a) A planta foi administrada na dose de 6 g/kg e o animal não morreu.

tenha influência, pois nos experimentos com a planta procedente de Itacoatiara, Autazes, Alenquer e Monte Alegre, as doses requeridas para causar a morte dos coelhos, foram em média mais baixas que as requeridas com a planta procedente de Silves, Faro e Oriximina. O ideal teria sido ter-se coletado simultaneamente brotos e folhas maduras, mas infelizmente isto nem sempre foi possível, devido à não existência da planta em ambos os estados de desenvolvimento no mesmo local.

Todos os nossos experimentos em coelhos foram realizados com a planta coletada na época de cheia do rio Amazonas; desta maneira, não foi possível verificar uma possível variação da toxidez da planta, de acordo com a época de vazante ou cheia.

Dos 57 coelhos que receberam a planta, 26 morreram. O início dos sintomas variou de 2h22 min. (Coelho 365) a 12h07 min (Coelho 418) após o início da administração da planta. A evolução da intoxicação variou de meio minuto (Coelho 368) a 4 minutos (Coelho 351) em 18 coelhos e em um foi de 17 minutos (Coelho 411). Nos 7 coelhos restantes não se conseguiu acompanhar a evolução. Vinte minutos antes do início dos sintomas nítidos de "morte súbita", um animal (Coelho 411) ficou deitado meio de lado, manifestação difícil de ser apreciada com segurança e objetividade como sintoma de intoxicação.

Os sintomas principais observados em coelhos intoxicados pelas folhas dessecadas de *A. bilabiata* foram os seguintes: o coelho fazia repentinamente movimentos desordenados, violentos, debatia-se ou pulava (Coelhos 328, 329, 351, 360, 365, 389, 396, 418, 419, 420, 437 e 626); alguns, em vez disto,

repentinamente faziam movimentos desordenados lentos (Coelhos 368, 378 e 411); todos eles, em seguida, caíam, em geral em decúbito lateral. Outros, sem demonstrar quaisquer movimentos desordenados, simplesmente caíam em decúbito lateral (Coelhos 367, 379 e 382). Alguns faziam movimentos de padalagem. A respiração tornava-se difícil, espaçada, e o animal morria. Desde o início do aparecimento dos sintomas até à morte, a maioria dos coelhos emitia gritos, com maior ou menor frequência.

Os achados de necropsia foram negativos em 15 dos 26 coelhos que morreram da intoxicação experimental com as folhas dessecadas de *A. bilabiata*. Nos coelhos restantes, o órgão mais frequentemente afetado foi o fígado (congestão, nos Coelhos 328, 329, 420 e 626, outras alterações hepáticas nos Coelhos 378, 616 e 618). Outros órgãos afetados macroscopicamente foram intestino (congestão, nos Coelhos 375 e 381) e baço (esplenomegalia, nos Coelhos 396 e 397).

Os exames histopatológicos revelaram alterações principalmente no fígado, rim e coração.

No fígado, a lesão mais grave consistiu em áreas de necrose com figuras de picnose e cariorexia, que se localizavam preferencialmente nas zonas intermediárias, atingindo às vezes parte das zonas centrais dos lóbulos hepáticos (Fig. 1 e 2). Esteve presente em 8 casos (30,7%). Vacuolização do citoplasma dos hepatócitos (Sudan III negativo) foi o achado mais frequente (Fig. 5), atingindo 20 fígados (76,9%). Na maioria era de distribuição difusa, porém em alguns casos localizava-se mais especificamente em uma das zonas. A incidência dessa vacuolização era bastante variável de campo para campo. Os hepatócitos se mostraram tumefeitos e às vezes com citoplasma granular (degeneração albuminosa granular) (Sudan III negativo) em 11 fígados (42,3%); a lesão era de distribuição difusa. Congestão hepática, com incidência muito variável de lóbulo para lóbulo, ocorreu em 14 animais (53,8%) e tendia a situar-se nas zonas intermediárias acompanhando as áreas necróticas quando estas estavam presentes, porém não se restringiam a essa zona. Muitas vezes estendiam-se às zonas centrolobulares, ou então ficavam restritas a estas; eventualmente eram difusas. Dissociação dos cordões hepáticos (Fig. 1 e 2) esteve presente em 16 dos fígados examinados (61,5%). A lesão tendia a localizar-se na zona centrolobular, embora em alguns casos fosse difusa. Em 11 casos registrou-se a presença de atrofia compressiva dos cordões hepáticos (42,3%), localizada principalmente nas zonas centrolobulares (Fig. 3 e 4). Em 7 casos (26,9%) verificou-se a presença de esférulas eosinofílicas, de diferentes tamanhos, nos sinusóides e veias centrolobulares e sublobulares do fígado (Fig. 3 e 4), que revelaram ser de natureza protéica, pela coloração hematoxilina-fosfotúngstica. Edema dos espaços de Disse esteve presente em 13 casos (50%), não se observando preferência por nenhuma localização em especial.

A lesão mais importante encontrada no rim foi uma degeneração hidrópico-vacuolar das células epiteliais dos túbulos cortornados distais, caracterizada pela presença de vacúolos grandes (Sudan III negativo) associados a núcleos picnóticos (Fig. 6). Esteve presente em 9 casos (37,5%). Adicionalmente, em 10 casos (38,5%) encontrou-se tumefação com afrouxamento do citoplasma que assumia aspecto espumosos, finamen-

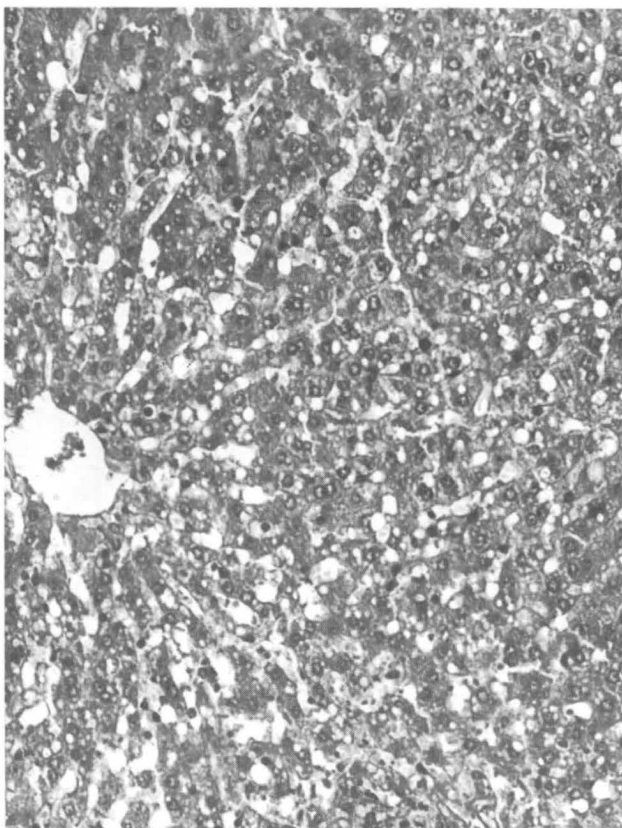


Fig. 5. Vacuolização dos hepatócitos na intoxicação por *A. bilabiata* (Coelho 618). SAP 22753, H.-E., obj. 6,3.

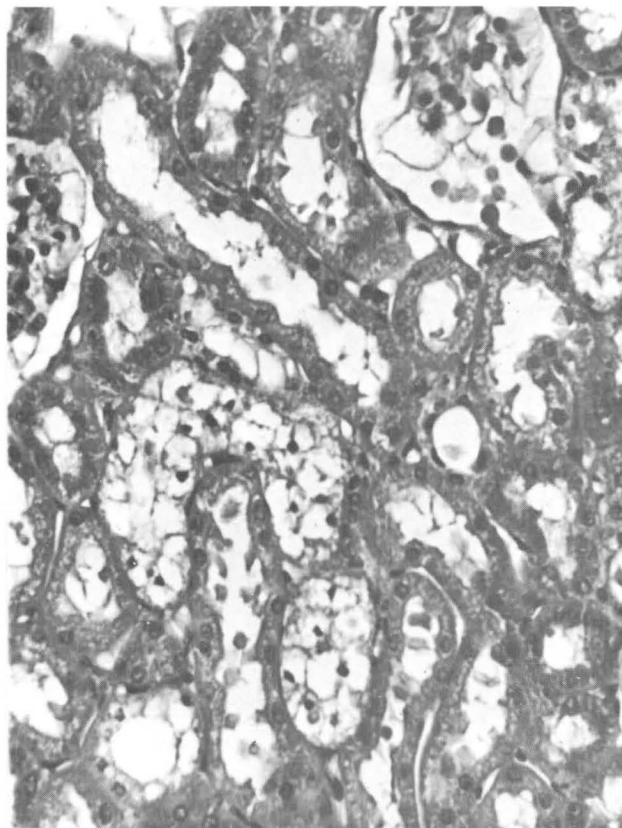


Fig. 6. Degeneração hidrópico-vacuolar das células epiteliais dos túbulos contornados distais no rim na intoxicação experimental por *A. bilabiata* (Coelho 378). SAP 22385, H.-E., obj. 16(2,0).

te granular, das células epiteliais dos túbulos contornados da junção córtico-medular.

No coração, todas as alterações vistas eram sob forma de focos, de extensão variável. Houve afastamento entre as fibras cardíacas em 8 casos (30,7%), e observou-se em 6 (23,7%), focos com aumento da eosinofilia das fibras cardíacas, que se tornaram homogêneas com perda da estriação. Em 5 casos (19,9%) foram encontrados leves infiltrados inflamatórios linfocitários no miocárdio e em 11 (42,3%) registrou-se edema intracelular das fibras cardíacas.

As alterações degenerativas do rim e coração, descritas acima, podem ser interpretadas como resultado direto da ação tóxica da planta. Acreditamos que a presença de infiltrados inflamatórios linfocitários no miocárdio não esteja ligada a intoxicação pela planta, uma vez que no curto espaço de tempo entre a administração e a morte do animal não há tempo suficiente para que ocorra a migração dos linfócitos. Quanto ao fígado, a presença de esferas eosinofílicas nos sinusóides hepáticos de alguns coelhos, indica que estes animais desenvolveram a síndrome de Coagulação Intravascular Disseminada (CID), fenômeno este que pode estar ligado ao choque. De acordo com a literatura esferas dessa natureza são compostas em grande parte por fibrina. Outras alterações hepáticas como, congestão, dissociação dos cordões hepáticos, atrofia compressiva desses e edema do espaço de Disse devem fazer parte do quadro congestivo do choque; quanto a necrose, vacuolização e tumefação dos hepatócitos, estes podem ser conseqüentes à

ação direta da planta ou também fazem parte do quadro geral de choque, no caso presumivelmente cardiogênico. (Rubarth 1967, Schulz 1982).

Lesões iguais ou semelhantes têm sido descritas na intoxicação experimental em coelhos por outras plantas do grupo das que causam "morte súbita", ou sejam, por *Pseudocalymma elegans* (Tavares et al. 1974), *Palicourea juruana* (Tokarnia & Döbereiner 1982), *Palicourea grandiflora* (Döbereiner & Tokarnia 1982), e uma espécie de *Mascagnia* ainda sem identificação botânica (Tokarnia et al., dados não publicados) e *Palicourea marcgravii* (Peixoto et al. 1984).

Os resultados de nossos experimentos permitem indicar o coelho como animal experimental de pequeno porte, na continuação dos estudos sobre a ação tóxica da planta, bem como na identificação de seus princípios tóxicos. Como recurso auxiliar no reconhecimento de *A. bilabiata* estes também são úteis, porém resultados experimentais negativos não eliminam a possibilidade de se tratar desta planta, devido ao fato de que doses de até 6 g/kg podem não ser tóxicas para o coelho.

#### REFERÊNCIAS

- Döbereiner J., Rezende A.M.L. & Tokarnia C.H. 1976. Intoxicação experimental por *Baccharis coridifolia* em coelhos. Pesq. Agropec. Bras., Sér. Vet. 11:27-35.
- Döbereiner J. & Tokarnia C.H. 1982. Intoxicação experimental por

- Palicourea grandiflora* (Rubiaceae) em coelhos. *Pesq. Vet. Bras.* 2(3): 121-124.
- Döbereiner J., Tokarnia C.H. & Silva M.F. 1983. Intoxicação por *Arrabidaea bilabiata* (Bignoniaceae) em bovinos na região amazônica do Brasil. *Pesq. Vet. Bras* 3(1): 17-24.
- Peixoto P.V., Tokarnia C.H. & Döbereiner J. 1984. Intoxicação experimental por *Palicourea marcgravii* em coelhos. (Trabalho em preparação)
- Rubarth S. 1967. Leber und Gallengänge. Zirkulationsstörungen der Leber, p. 99-107. In: Dobberstein J. (ed.) Ernst Joests Handbuch der speziellen Pathologischen Anatomie der Haustiere. Bd VI. Digestionsapparat, II. Teil. Paul Parey, Berlin.
- Schulz L.-Cl. 1982. Kreislaufstörungen, p. 197-255. In: Schulz L.-Cl. & Dahme E. (ed.) Theodor Kitts Lehrbuch der allgemeinen Pathologie. 9. Aufl. Enke, Stuttgart.
- Tavares M.L., Rezende A.M.L. & Döbereiner J. 1974. Intoxicação experimental por *Pseudocalymma elegans* em coelhos e cobaias. *Pesq. Agropec. Bras., Sér. Vet.*, 9: 91-94.
- Tokarnia C.H. & Döbereiner J. 1982. Intoxicação experimental por *Palicourea juruana* (Rubiaceae) em bovinos e coelhos. *Pesq. Vet. Bras.* 2(1): 17-26.