

# INTOXICAÇÃO EXPERIMENTAL POR *Mascagnia* aff. *rigida* (Malpighiaceae) EM COELHOS<sup>1</sup>

CARLOS HUBINGER TOKARNIA<sup>2</sup>, PAULO VARGAS PEIXOTO<sup>3</sup> e JÜRGEN DÖBEREINER<sup>4</sup>

**ABSTRACT.**- Tokarnia C.H., Peixoto P.V. & Döbereiner J. 1985. [Experimental poisoning of rabbits by *Mascagnia* aff. *rigida* (Malpighiaceae).] Intoxicação experimental por *Mascagnia* aff. *rigida* (Malpighiaceae) em coelhos. *Pesquisa Veterinária Brasileira* 5(4): 121-128. Depto Nutrição Animal, Univ. Fed. Rural do Rio de Janeiro, Km 47, Seropédica, RJ 23851, Brasil.

The dried and powdered leaves of *Mascagnia* aff. *rigida* (Juss.) Griseb., a plant toxic for cattle, were administered by stomach tube to 31 rabbits, in doses which varied from 0.25 to 2.5 g/kg of body weight. Fourteen rabbits died. The lethal dose was quite constant; 2 g/kg killed all rabbits, 1 g/kg killed anywhere from none to all of the rabbits depending on when and where the plant was collected, 0.5 g/kg caused the death of only one rabbit. First symptoms were seen from 2h 45min. to 10h 30min. after ingestion of the plant. The course of the poisoning lasted from 1 to 4 minutes. The symptoms were those of "sudden death": the rabbit suddenly made violent uncontrolled movements, struggled or jumped, and then generally fell on its side. Respiration became difficult, intermittent and the animal died. From the beginning of symptoms until death half of the rabbits emitted screams. The post-mortem findings consisted only in slight lesions in the liver. Histopathological changes of degenerative-necrotic and vascular nature were found in the liver, as well as degenerative lesions in the kidney and heart. In the liver there was necrosis, vacuolization and albuminous-granular degeneration, congestion, dissociation, and compressive atrophy of the liver cords, presence of eosinophilic sphaerules in the sinusoids and edema of Disse's space. The kidney showed hydropic-vacuolar degeneration of the epithelial cells of the distal convoluted tubules, swelling of the epithelial cells of the convoluted tubules of the cortico-medular junction and fatty changes in various locations. Intracellular edema and dissociation of the muscle fibers, along with foci of increased eosinophilia were found in the heart.

**INDEX TERMS:** Poisonous plants, experimental plant poisoning, *Mascagnia* aff. *rigida*, malpighiaceae, rabbits, pathology.

**SINOPSE.**- As folhas dessecadas e pulverizadas de *Mascagnia* aff. *rigida* (Juss.) Griseb., planta tóxica para bovinos, foram administradas por via intragástrica a 31 coelhos, em quantidades que variaram de 0,25 a 2,5 g da planta por kg de peso vivo. Morreram 14 coelhos. A dose letal foi bastante constante; 2 g/kg causaram a morte de todos os coelhos, enquanto que 1 g/kg causou a morte de nenhum ou de todos os coelhos, dependendo da época da coleta e da procedência da planta; dos que receberam a dose de 0,5 g/kg apenas um coelho morreu. O início dos sintomas de intoxicação ocorreu de 2h 45min. a 10h 30min. após a administração da planta. A evolução da intoxicação durou de 1 a 4 minutos. Os sintomas de intoxicação foram

os da síndrome de "morte súbita": o coelho fazia repentinamente movimentos desordenados violentos, debatia-se ou pulava, e em seguida geralmente caía de lado. A respiração tornava-se difícil, espaçada e o animal morria. Desde o início do aparecimento dos sintomas até à morte, cerca de metade dos coelhos emitiam gritos com maior ou menor frequência. Os achados de necropsia se limitaram a leves alterações do fígado. Os exames histopatológicos revelaram alterações degenerativo-necróticas e vasculares no fígado, e degenerativas no rim e coração. No fígado foram observados necrose, vacuolização citoplasmática (em parte dos casos positivo para gordura) e degeneração albuminosa-granular dos hepatócitos, congestão, dissociação dos cordões hepáticos, atrofia compressiva desses, presença de esférulas eosinofílicas nos sinusóides e edema dos espaços de Disse; no rim, degeneração hidrópico-vacuolar das células epiteliais dos túbulos contornados distais, tumefação das células epiteliais dos túbulos contornados na junção córtico-medular e esteatose de variável localização; no coração, edema intracelular das fibras cardíacas, afastamento entre estas e presença de focos de eosinofilia aumentada no músculo cardíaco.

**TERMOS DE INDEXAÇÃO:** Plantas tóxicas, intoxicação experimental por planta, *Mascagnia* aff. *rigida*, Malpighiaceae, coelho, patologia.

<sup>1</sup> Aceito para publicação em 14 de agosto de 1985.

<sup>2</sup> Departamento de Nutrição Animal, Universidade Federal do Rio de Janeiro, Km 47, Seropédica, RJ 23851; bolsista do CNPq (1111.5010/76).

<sup>3</sup> Pesquisador bolsista, Unidade de Apoio ao Programa Nacional de Pesquisa em Saúde Animal (UAPNPSA), Embrapa.

<sup>4</sup> Embrapa-UAPNPSA, Km 47, Seropédica, Rio de Janeiro 23851.

## INTRODUÇÃO

Em diversos municípios do norte do Estado do Espírito Santo, em algumas fazendas, vêm ocorrendo mortes súbitas em bovinos. Em parte desses casos não foram encontradas, nos pastos, quaisquer plantas conhecidas como tóxicas, capazes de provocar esse tipo de intoxicação. Para esclarecer a causa dessas mortes, foram colhidas para experimentação diversas plantas apontadas como "suspeitas" pelos moradores locais, bem como outras que foram encontradas em grande quantidade, em locais onde ocorreram numerosas mortes em bovinos. Como não foi possível, de início, realizar experimentos com essas plantas em bovinos, como sempre procuramos fazer em casos dessa natureza, resolvemos realizar experimentos preliminares em coelhos com as amostras das plantas, já dessecadas. Uma dessas plantas, posteriormente identificada como *Mascagnia aff. rigida*, revelou-se tóxica para o coelho, causando a síndrome de "morte súbita".

No ano seguinte, finalmente, conseguimos realizar experimentos em bovinos, utilizando, sobretudo, a planta acima mencionada e ainda algumas outras das administradas aos coelhos. A exemplo do que havia ocorrido com os coelhos, somente *M. aff. rigida* se revelou tóxica para os bovinos, causando também o quadro de morte súbita; as outras plantas não causaram quaisquer sintomas de intoxicação. Adicionalmente, foi verificada a existência da planta em diversas fazendas onde ocorriam as aludidas mortandades. Concluiu-se que *M. aff. rigida* é a causa dessas mortes súbitas em bovinos no norte do Estado do Espírito Santo. (Tokarnia et al. 1985)

Em seguida realizamos experimentos adicionais em coelhos, para complementar os diversos aspectos da intoxicação por *M. aff. rigida* nessa espécie, na tentativa de estabelecer o coelho como animal experimental de pequeno porte, para continuação dos estudos sobre a toxicidade da planta.

## MATERIAL E MÉTODOS

As folhas de *Mascagnia aff. rigida* (Juss.) Griseb.<sup>5</sup> coletadas em março de 1980 e em agosto/setembro de 1981 na Fazenda Escadinha, pasto Cachoeira, município de São Mateus, e em agosto/setembro de 1981 na Fazenda Nova, no distrito de Bebedouro, município de Linhares e na Fazenda Laranjeiras, pasto Cemitério, município de São Mateus, foram inicialmente dessecadas à sombra, em temperatura ambiente, e depois em estufa a 40-45°C durante dois a três dias. Em seguida foram pulverizadas em moinho Wiley com malha 60, conservadas em vidros hermeticamente fechados com tampa plástica e finalmente guardadas à sombra, em temperatura ambiente.

As folhas, assim pulverizadas, foram administradas sob forma de suspensão aquosa por via intragástrica através sonda, em doses únicas, previamente determinadas (0,77 a 2,52 g da planta dessecada por kg de peso vivo, sendo a relação planta verde: planta dessecada de 1:0,415) a 31 coelhos, dos quais 8 receberam a planta coletada em março de 1980 e os 23 restantes as amostras colhidas em agosto/setembro de 1981<sup>6</sup>.

Os coelhos eram mantidos em gaiolas individuais e, após a administração da planta, eram observados continuamente nas 12 horas seguintes e, depois desse período, com intervalos. Nos casos de morte se fazia a necropsia complementada por coleta de material para exames histopatológicos. Esse material era fixado em formol a 10%, incluído em parafina e corado pela hematoxilina-eosina (H.-E.); além disso, de todos os coelhos que morreram, fragmentos de fígado e rim foram tratados pelo

Sudan III, após o corte de congelação. Cortes de fígado de alguns coelhos, em que havia presença de gotas eosinofílicas nos sinusóides, foram corados pela hematoxilina-fosfotúngstica de Mallory.

## RESULTADOS

Os principais dados sobre os experimentos com *M. aff. rigida*, realizados em coelhos, constam dos Quadros 1 e 2.

## DISCUSSÃO E CONCLUSÕES

Os nossos experimentos demonstram que as folhas dessecadas de *M. aff. rigida* são tóxicas para o coelho, provocando neles a síndrome de morte súbita, isto é, quadro de intoxicação que se caracteriza por evolução superaguda. Os animais, aparentemente sadios, subitamente mostram sintomas e morrem em questão de minutos. Verificou-se que a dose letal foi bastante constante, havendo porém pequenas variações entre os materiais procedentes de locais e épocas diferentes (Quadro 3). As doses de 2 g da planta por kg de peso vivo causaram a morte de todos os coelhos que as receberam, enquanto que as doses de 1 g/kg apresentaram as seguintes oscilações: a planta procedente de São Mateus/Faz. Escadinha, coletada em março, não matou nenhum dos coelhos a que foi administrada, as amostras

<sup>5</sup> Como já foi explicado em trabalho anterior (Tokarnia et al. 1985), várias amostras desta planta foram enviadas ao Dr. William R. Anderson, University of Michigan Herbarium, especialista renomado da família Malpighiaceae, que identificou a planta inicialmente como pertencente a *Mascagnia aff. rigida*, e posteriormente como pertencente a *Mascagnia rigida*. Preferimos usar a identificação como *affinis* dessa espécie, já que a planta, no campo, difere consideravelmente de *M. rigida* pelos seguintes caracteres: folhas maiores e mais viçosas, pecíolos mais longo e de colorido vermelho escuro, cor das inflorescências e dos frutos, tingidos de um castano-avermelhado; além disto, sua toxidez é muito mais elevada do que a de *Mascagnia rigida* que, ainda, ao contrário do que ocorre nesta última, é bastante constante.

Material botânico depositado no University of Michigan Herbarium sob Döbereiner & Tokarnia 1677 e 1770 (mun. Linhares), 1771 e 1773 (mun. São Mateus) e 1774 (mun. Conceição da Barra) e no Jardim Botânico do Rio de Janeiro sob os números RB 230328 (Döb/Tok 1767), RB 230543 (Döb/Tok 1771), RB 230544 (Döb/Tok 1773) e RB 230545 (Döb/Tok 1774).

<sup>6</sup> Entre janeiro e abril de 1985, portanto passados mais de 3 anos da coleta da planta, as mesmas amostras, coletadas em agosto/setembro de 1981, guardadas em vidros fechados com tampa plástica e à temperatura de ambiente, foram novamente submetidas a experimentação em coelhos, em escala menor, com a finalidade de verificar se com o tempo a planta perde em toxidez. Aachamos necessário realizar essa averiguação devido ao fato de os nossos experimentos em coelhos se terem estendidos durante um período muito longo, de aprox. 9 meses; isto poderia ter influenciado os resultados desses experimentos, pela perda de toxidez da planta. Essa nova experimentação porém, demonstrou que isto não ocorreu, a dose de 2 g/kg continuou a causar a morte de todos os coelhos (Quadro 4); se houve uma diminuição, que se traduziria, em 1985 pela sobrevivência de todos os coelhos que receberam a planta na dose de 1 g/kg, esta foi muito pequena – e em virtude do pequeno número de coelhos utilizados nos experimentos em 1985, não suficiente para caracterizada. Os dados dos resultados desses experimentos complementares em coelhos realizados em 1985, não fazem parte do corpo desse trabalho.

Quadro 1. Experimentos realizados em coelhos com *Mascagnia aff. rigida*

Coelho		Planta administrada			Sintomas <sup>(a)</sup>			Manifestações	Achados de necropsia <sup>(b)</sup>
Nº	Peso kg	Data do experimento	Quantidade g	Dose g/kg	Início após administração da planta	Evolução	Morte após administração da planta		
<i>Experimentos com a planta procedente da Faz. Escadinha, Mun. São Mateus, col. em 27.3.80</i>									
606	3900	15.5.80	7,8	2	5h 15min.	2 min.	5h 17min.	Debateu-se, deitou-se de lado. Morte após emitir gritos curtos baixos.	Fígado mais claro ao corte.
613	3500	28.5.80	1,75	0,5	s.s.	-	-	-	-
609	2700	28.5.80	2,7	1	s.s.	-	-	-	-
611	4100	2.7.80	8,2	2	6h 10min.	3 min.	6h 13min.	Pulou dando gritos, caiu sobre o lado esquerdo, gemendo, morte	Fígado com acentuada congestão
616	3300	31.7.80	3,3	1	s.s.	-	-	-	-
627	3450	26.11.80	3,0	0,87	s.s.	-	-	-	-
628	2300	26.11.80	4,6	2	> 12 horas	?	> 12 horas	Encontrado morto, fora da gaiola. Deve ter se debatido muito antes da morte	s.a.
619	2300	17.7.80	5,8	2,52	6h 46min.	4 min.	6h 50min.	Caiu de lado, respiração acelerada, alguns movimentos de pedalagem, emitiu um grito forte, depois 2 fracos, morte	s.a.
<i>Experimentos com a planta procedente de Faz. Escadinha, Mun. São Mateus, col. em 1.9.81</i>									
659	2750	7.1.82	2,75	1	5h 32min.	2 min.	5h 34min.	Debateu-se violentamente pulando desordenadamente dentro da gaiola. Dispnéia, gritou várias vezes, 2 movimentos respiratórios espaçados e morte	Fígado com lobulação nítida, mais claro e ao corte mostrava congestão moderada
666	2800	27.1.82	1,4	0,5	2h 45min.	2 min.	2h 47min.	Movimentou-se desordenadamente, logo pulou violentamente. Caiu de lado, respiração espaçada, 3 gritos fortes, 1 menos forte, morte	s.a.
670	3100	3.2.82	0,77	0,25	s.s.	-	-	-	-
685	2950	27.5.82	1,475	0,5	s.s.	-	-	-	-
686	3050	27.5.82	1,525	0,5	s.s.	-	-	-	-
696	2860	3.6.82	2,86	1	5h 40min.	2 min.	5h 42min.	Debateu-se muito, ficou em decúbito esteno-abdominal com a cabeça apoiada no canto da gaiola. Respiração acelerada, morreu depois de alguns suspiros	Fígado, na superfície e ao corte, com lobulação nítida
697	3300	3.6.82	3,3	1	-	-	-	-	-
699	2900	17.6.82	2,9	1	-	-	-	-	-
<i>Experimentos com a planta procedente da Faz. Cemitério, Mun. São Mateus, col. em 30.8.81</i>									
657	3700	7.1.82	3,7	1	s.s.	-	-	-	-
665	2360	27.1.82	4,72	2	5h 23min.	2 min.	5h 25min.	De repente pulou violentamente, caiu de lado, morte	Algumas áreas do fígado com centros do lóbulos mais claros
620	2800	3.2.82	2,8	1	s.s.	-	-	-	-
671	2400	3.2.82	1,225	0,5	s.s.	-	-	-	-
688	3040	27.5.82	6,08	2	7h 40min	4 min.	7h 44min.	Começou a se bater na gaiola, caiu para o lado esquerdo, respiração difícil, deu uns pulos e morreu	Metade do fígado com lobulação nítida (malha vermelha com parênquima mais claro no meio). Outra metade um pouco mais clara
689	2900	27.5.82	5,8	2	10h 30min.	2 min.	10h 32min.	De repente pulou violentamente, ficou caído deitado de costas, um pouco encostado na parede. Respiração espaçada e difícil, morreu de costas	s.a.

Quadro 1. Experimentos realizados em coelhos com *Mascagnia aff. rigida* (Continuação)

694	2700	3.6.82	2,7	1	s.s.	-	-	-	-	-
695	2920	3.6.82	2,92	1	8h 45min.	3 min.	8h 48min.	De repente ficou tonto como bêbado, perdeu o equilíbrio, caiu de lado, debateu-se violentamente, respiração espaçada, 2 gritos altos, mais 3 gritos médios, respiração espaçada, morte	Fígado na superfície e ao corte com lobulação nítida	
701	3150	17.6.82	1,575	0,5	s.s.	-	-	-	-	
698	4200	17.6.82	4,2	1	s.s.	-	-	-	-	
Experimentos com a planta procedente de Bebedouro, Mun. Linhares, col. em 26 e 27.8.81										
654	3000	7.1.82	3,2	1	8h 27min.	2 min.	8h 29min.	Deu um pulo, caiu de lado, esticou-se e morreu	Traquéia cheia de espuma avermelhada, superfície pulmonar salpicada de sangue vivo. Pulmões inchados	
664	2150	27.1.82	2,15	1	5h 38min.	2 min.	5h 40min.	Pulou violentamente, caiu de lado, respiração forçada, ruidosa, morte	Fígado de maneira geral mais claro, percebia-se a lobulação, centros dos lobulos mais claros	
660	2960	28.1.82	1,5	0,5	s.s.	-	-	-	-	
690	2900	27.5.82	2,9	1	10h 17min.	1 min.	10h 18min	De repente pulou violentamente, caiu em decúbito esterno-abdominal. Respiração forçada com leves gritos na expiração, finalizando com grito forte. Respiração espaçada, morte	Fígado na superfície e ao corte com manchas claras e escuras	
691	2700	3.6.82	1,35	0,5	s.s.	-	-	-	-	

(a) s.s. Sem sintomas.

(b) s.a. Sem alterações.

procedentes de São Mateus/Faz. Escadinha e São Mateus/Faz. Laranjeiras, coletadas em agosto/setembro, mataram parte dos coelhos e a planta procedente de Linhares, coletada em agosto, matou todos os coelhos que a receberam. Desta maneira a maior variação em nossos experimentos foi na proporção de 1:2. Assim as amostras procedentes de Linhares coletadas em agosto foram as mais tóxicas, o dobro mais ativas que as menos tóxicas, que foram as procedentes de São Mateus/Faz. Escadinha coletadas em março; as outras amostras foram de toxidez intermediária. Morreram 14 dos 31 coelhos que receberam a planta. O início dos sintomas variou entre 2h 45min. (Coelho 666) e 10h 30min. (Coelho 689) após a administração da planta, com exceção de um caso (Coelho 628) em que não foi possível observar esse prazo com exatidão, mas que foi superior a 12 horas. A evolução da intoxicação variou entre 1 e 4 minutos. Os principais sintomas mostrados pelos coelhos intoxicados pelas folhas dessecadas de *M. aff. rigida* foram os seguintes: os animais faziam repentinamente movimentos desordenados violentos, debatiam-se ou pulavam (Coelhos 606, 611, 659, 666, 696, 665, 688, 689, 695, 654, 664, 690) e em seguida caíam de lado; porém, um animal ficou em decúbito esterno-abdominal (Coelho 696) e outro em decúbito dorsal (Coelho 689); um coelho (619) simplesmente caiu de lado, sem antes ter-se debatido; a respiração tornava-se difícil, espaçada e o animal morria logo após. Um animal, em que a evolução escapou à nossa observação, foi encontrado morto, fora da gaiola

tendo forçado a tampa, o que indica que deve ter-se debatido muito antes de morrer (Coelho 628).

Desde o início do aparecimento dos sintomas até a morte, cerca de metade dos coelhos emitiam gritos com maior ou menor frequência (Coelhos 606, 611, 619, 659, 666, 695, 690).

Os achados de necropsia nos coelhos que morreram pela intoxicação experimental com as folhas dessecadas de *M. aff. rigida* limitavam-se ao fígado. Esse órgão, de maneira geral, mostrava-se mais claro (Coelhos 606, 659, 664) ou parcialmente mais claro (Coelhos 688, 690). Às vezes o centro dos lobulos estava mais claro (Coelhos 665, 664) ou então com lobulação perceptível (Coelhos 659, 696, 688, 695, 664). Em apenas um caso observou-se congestão (Coelho 611).

Os exames histopatológicos revelaram alterações principalmente no fígado, rim e coração. Necrose de hepatócitos com figuras de picnose e cariorexia (Fig. 1 a 3) apareceu em 10 casos (71,4%). Quanto à distribuição, ora era centrolobular, porém atingindo parte das zonas intermediárias, ora era mais intensa nestas últimas, contudo sem deixar de atingir as zonas centrolobulares.

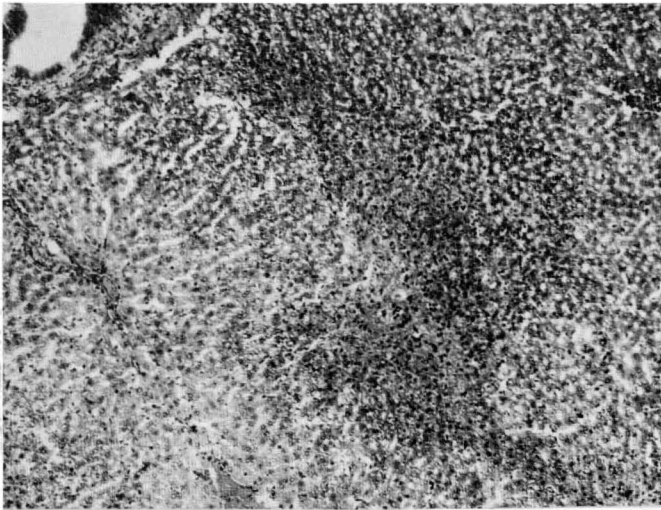
Ocorreu vacuolização do citoplasma dos hepatócitos (Fig. 4) (Sudan III positivo em parte — pormenores veja no Quadro 2, rodapé b) em 12 casos (85,7%) e esta geralmente era difusa, embora algumas vezes tivesse distribuição variável, de área para área. Hepatócitos tumefeitos e às vezes com citoplasma granular (dégneração albuminosa-granular) (Sudan III negati-

Quadro 2. Achados histopatológicos na intoxicação experimental de coelhos por *Mascagnia aff. rigida*

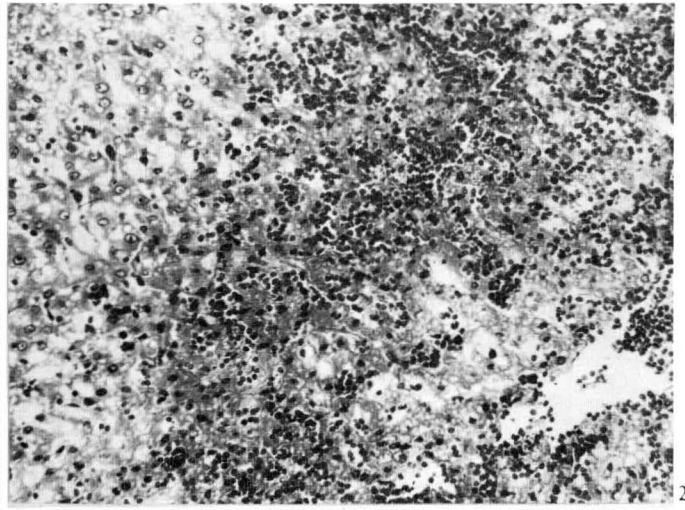
Coelho nº (mat. reg. SAP)	Fígado								Rim			Coração					
	Necrose com figuras de picnose e cariorre- xia dos hepatócitos	Vacuoliza- ção do citoplasma dos hepatócitos <sup>b</sup>	Hepatócitos tumefeitos e às vezes com cito- plasma granular (Sudan III neg.)	Congestão de picnose	Dissociação dos cordões hepáticos	Atrofia compressiva dos cordões hepáticos	Presença de estérulas eosinofílicas nos sinusoi- des, veias centrolo- bulares e sublobulares	Edema dos espaços de Disse	Degeneração hidrópico-va- cuolar das células epiteliais dos túbulos contornados distais (Sudan III neg.)	Tumefação das células epiteliais dos túbulos contornados da junção côrtico medular	Esteatose das células epiteliais dos túbulos uriníferos da			Edema intracelular	Afasta- mento entre fibras	Aumento na eosino- filia de fibras	Infiltrados inflamatórios linfocitários
											Cortical	Junção côrtico medular	Medular				
606 (22729)	- <sup>a</sup>	++	+	-	-	-	+	-	+	-	-	++	-	+	-	-	-
611 (22745)	+	+	-	+	-	-	++(+)	-	+	-	+	-	-	-	-	+	-
628 (22793)	++	+	++	++	+	++	+	++	+	-	-	++	-	-	++	-	-
619 (22751)	+	-	++	-	-	-	-	-	-	+	-	-	+	+	-	-	-
659 (22919)	-	+	-	-	-	-	+	-	-	-	-	-	+	+	+	-	-
666 (22924)	-	+	-	-	-	-	-	-	-	-	-	-	(+)	-	+	-	-
696 (22981)	-	+	-	-	-	-	-	-	++	+	-	-	-	++	+	-	-
665 (22925)	++	++	-	-	-	-	-	-	-	+	-	-	+	+	++	-	+
688 (22976)	+++	++	-	+	-	+	++	+	+++	-	-	-	-	-	+	(+)	-
689 (22978)	(+)	++	-	-	-	-	-	-	+++	-	-	-	+	+	-	+	-
695 (22982)	++	-	-	-	-	-	-	-	-	-	-	-	+	-	-	+	+
654 (22920)	++(+)	++	-	++(+)	-	+	++	++	+	++	-	-	-	+	-	-	-
664 (22926)	+	++(+)	++	-	+	-	-	-	-	+	-	-	-	+	-	-	-
690 (22977)	+	+	++	+	-	-	-	-	-	-	+	-	+	-	-	-	-

<sup>a</sup> - Ausência de lesões, + presença de lesão leve, ++ moderada, +++ acentuada.

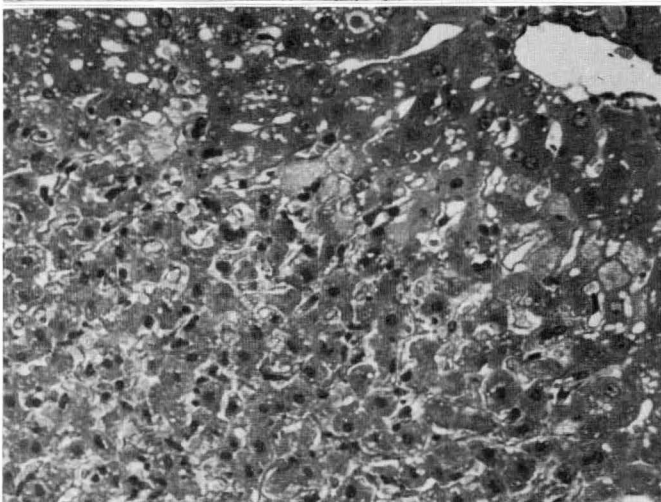
<sup>b</sup> Sudan III totalmente positivo: Coelho 695; Sudan III parcialmente positivo (25-50% dos vacúolos): Coelhos 606, 668, 689, 696; Sudan III negativo, mas em algumas zonas periportais gotículas positivas: Coelhos 666 e 690; Sudan III negativo para a maioria dos vacúolos, mas presença difusa de pequenas gotículas positivas: Coelho 611; Sudan III inteiramente negativo: Coelho 619, 628, 654, 659, 664, 665, 695.



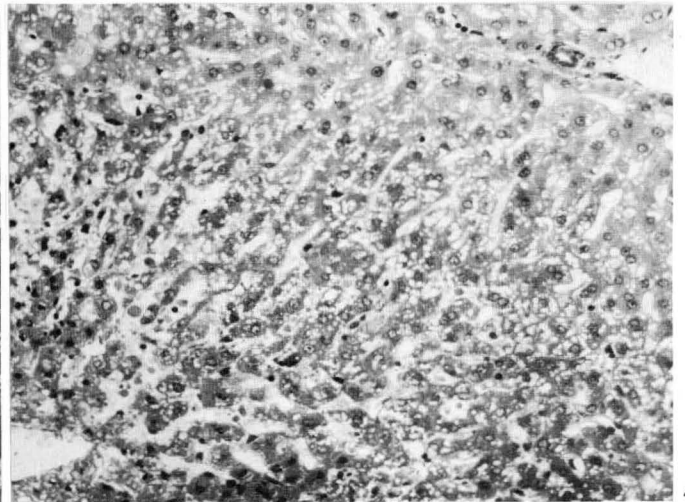
1



2



3



4

Fig. 1. *Necrose acentuada dos hepatócitos com localização na zona intermediária atingindo a região central dos lóbulos na intoxicação experimental por Mascagnia aff. rigida (Coelho 665). SAP 22925, H.-E., obj. 6,3.*

Fig. 2. *Necrose dos hepatócitos associada à congestão na zona intermediária do lóbulo na intoxicação experimental por M. aff. rigida (Coelho 654). SAP 22920, H.-E., obj. 16.*

Fig. 3. *Necrose dos hepatócitos com figuras de picnose na zona intermediária do lóbulo na intoxicação experimental por M. aff. rigida (Coelho 688). SAP 22976, H.-E., obj. 16.*

Fig. 4. *Moderada vacuolização dos hepatócitos, difusa, mais intensamente na zona intermediária do lóbulo, na intoxicação experimental por M. aff. rigida (Coelho 688). SAP 22976, H.-E., obj. 16.*

vo) foram encontrados em 5 casos (35,7%) e, quando presentes, atingiam todas as zonas dos lóbulos hepáticos. Observou-se congestão hepática (Fig. 2) em 4 animais (28,5%). Essas lesões freqüentemente estavam associadas a necrose, inclusive ocupando as mesmas áreas. Ocorreu dissociação dos cordões hepáticos em 2 fígados (14,2%). Na maioria dos casos a lesão era difusa, porém com tendência a ser mais intensa na zona central dos lóbulos e eventualmente era essencialmente centrolobular. Atrofia con.pressiva dos cordões hepáticos (Fig. 5 e 6) foi observada em 3 casos (21,4%) e mostrava-se mais intensa nas zonas centrolobulares. Em 6 casos (42,8%) se verificou, nos sinusóides e veias centrolobulares e sublobulares do fígado, a presença de esférulas eosinofílicas (Fig. 7), de diferentes tamanhos e que foi demonstrado serem de natureza proteica pela coloração hematoxilina-fosfotúngstica. Edema dos espaços de

Disse esteve presente em 3 casos (21,4%), sem preferência na sua localização.

No rim, observou-se degeneração hidrópico-vacuolar (Sudan III negativo) das células epiteliais dos túbulos contornados distais (Fig. 8) em 7 casos (50%). Em 5 casos (35,7%), encontrou-se tumefação com afrouxamento do citoplasma, que assumia aspecto espumoso, finamente granular, das células epiteliais dos túbulos contornados da junção córtico-medular. Observou-se esteatose de células epiteliais de túbulos uriníferos da cortical em 2 casos (14,2%), da junção córtico-medular em 2 casos (14,2%) e da medular em 7 casos (50%).

No coração, edema intracelular das fibras foi o achado mais freqüente, estando presente em 8 casos (57,1%). Afastamento entre as fibras cardíacas esteve presente em 6 animais (42,8%). Em 3 animais (21,4%) encontraram-se áreas cardíacas com aumento

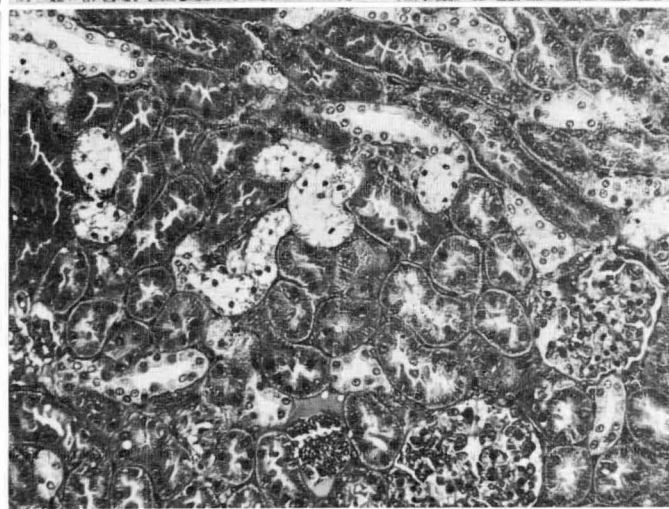
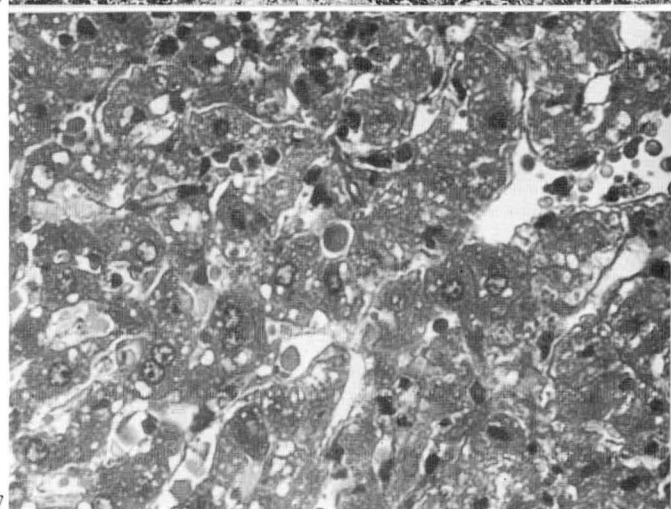
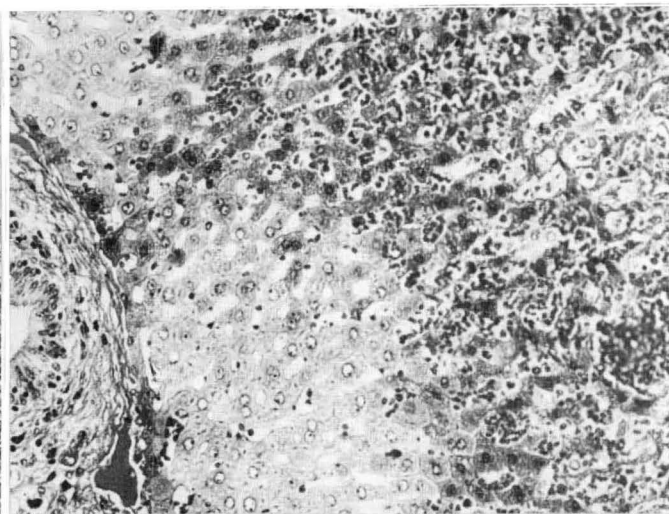
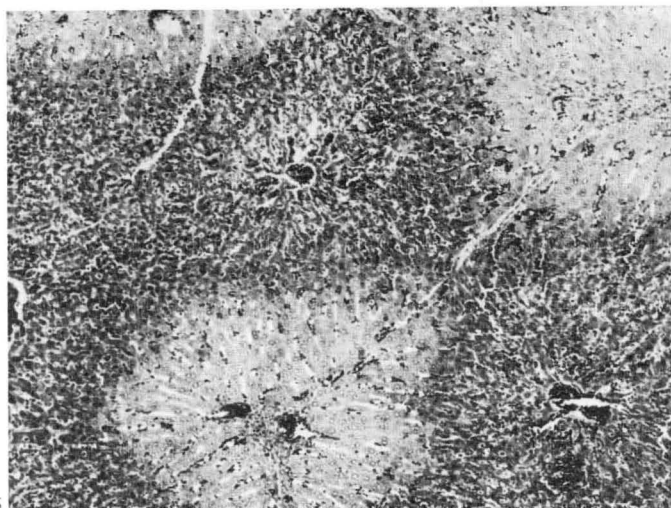


Fig. 5. Tumefação dos hepatócitos na zona periférica do lóbulo e atrofia por compressão dos cordões hepáticos na região centrolobular na intoxicação experimental por *M. aff. rigida* (Coelho 628). SAP 22793, obj. 6,3.

Fig. 6. Corte do fígado mostrado na figura anterior, vendo-se melhor a acentuada atrofia compressiva dos cordões hepáticos, principalmente na região centrolobular. Tumefação dos hepatócitos na zona periférica do lóbulo. Intoxicação experimental por *M. aff. rigida* (Coelho 628). SAP 22793, H.-E., obj. 16.

Fig. 7. Presença de esférulas eosinofílicas nos sinusóides hepáticos na intoxicação experimental por *M. aff. rigida* (Coelho 688). SAP 22976, H.-E., obj. 40(1,25).

Fig. 8. Acentuada degeneração hidrópico-vacuolar das células epiteliais dos túbulos contornados distais no rim na intoxicação experimental por *M. aff. rigida* (Coelho 689). SAP 22798, H.-E., obj. 16.

Quadro 3. Variação da toxidez de *Mascagnia* aff. *rigida* dessecada, nos experimentos realizados em coelhos em 1980 e 1982

Procedência da planta	Data da coleta da planta	Número de coelhos mortos sobre o total de coelhos que receberam a planta nas diversas dosagens				
		2,5 g/kg	2 g/kg	1 g/kg	0,5 g/kg	0,25 g/kg
Mun. São Mateus, Faz. Escadinha, pasto Cachoeira	27 mar. 80	1/1	3/3	0/3	0/1	—
Mun. São Mateus, Faz. Escadinha, pasto Cachoeira	1 set. 81	—	—	2/4	1/3	0/1
Mun. São Mateus, Faz. Laranjeiras, pasto Cemitério	30 ago. 81	—	3/3	1/5	0/2	—
Mun. Linhares, Dist. Bebedouro, Faz. Nova	26/27 ago. 81	—	—	3/3	0/2	—
Total (14/31)		1/1	6/6	6/15	1/8	0/1

da eosinofilia das fibras, que se tornavam homogêneas, com perda parcial ou total da estriação. Em 2 casos (12,5%) havia infiltrados inflamatórios, ora focais, ora um pouco mais espa-

lhados; em um caso havia presença de muitos e no outro, de poucos polimorfonucleares neutrófilos.

As alterações degenerativas do rim e coração, descritas

Quadro 4. Experimentos complementares com *Mascagnia aff. rigida* em coelhos realizados em 1985, para averiguar se a planta perde em toxidez quando guardada

Procedência da planta	Data da coleta da planta	Número de coelhos mortos sobre o total dos que receberam a planta nas diversas dosagens	
		2 g/kg	1 g/kg
Mun. São Mateus, Faz. Escadinha pasto Cachoeira	1 set. 81	2/2	0/1
Mun. São Mateus, Faz. Laranjeiras, pasto Cemitério	30 ago. 81	2/2	0/1
Mun. Linhares, Distr. Bebedouro, Faz. Nova	26/27 ago. 81	1/1	0/1

acima, podem ser interpretadas como resultado direto da ação tóxica da planta. Os infiltrados inflamatórios no miocárdio, provavelmente não estariam ligados à intoxicação, devido ao pouco espaço de tempo entre a administração da planta e a morte do animal, conforme tem sido discutido em relação a *Arrabidaea bilabiata*, outra planta do grupo das que causam "morte súbita" (Döbereiner et al. 1984).

Quanto ao fígado, a presença de esferas eosinofílicas nos sinusóides hepáticos, em alguns coelhos, indica que estes animais desenvolveram a síndrome de Coagulação Intravascular Disseminada, fenômeno este que pode estar ligado ao choque no caso presumivelmente cardiogênico, como já foi mencionado no estudo sobre a toxidez de *A. bilabiata* (Döbereiner et al. 1984).

Os resultados de nossos experimentos permitem indicar o coelho como animal experimental de pequeno porte, na continuação dos estudos sobre a ação tóxica de *M. aff. rigida*, bem como na identificação de seus princípios tóxicos. Este animal também é útil como recurso auxiliar no reconhecimento de *M.*

*aff. rigida*, pois a planta matou todos os coelhos na dosagem de 2 g/kg de peso vivo, que é uma quantidade facilmente administrável por sonda intragástrica.

*Agradecimentos.*— Agradecemos à Dra. Graziela Maciel Barroso, Jardim Botânico do Rio de Janeiro, pela identificação de material botânico, e ao Dr. William R. Anderson, University of Michigan, pela identificação de *Mascagnia aff. rigida*.

#### REFERÊNCIAS

- Döbereiner J., Peixoto P.V. & Tokarnia C.H. 1984. Intoxicação experimental por *Arrabidaea bilabiata* (Bignoniaceae) em coelhos. *Pesq. Vet. Bras.* 4(3): 89-96.
- Döbereiner J., Rezende A.M.L. & Tokarnia C.H. 1976. Intoxicação experimental por *Baccharis coridifolia* em coelhos. *Pesq. Agropec. Bras., Sér. Vet.*, 11: 27-35.
- Tokarnia C.H., Döbereiner J. & Peixoto P.V. 1985. Intoxicação por *Mascagnia aff. rigida* (Malpighiaceae) em bovinos no norte do Estado do Espírito Santo. *Pesq. Vet. Bras.* 5(3): 77-91.