LESÕES DENTÁRIAS EM BOVINOS E OVINOS DEVIDAS À POLUIÇÃO INDUSTRIAL CAUSADA PELA COMBUSTÃO DE CARVÃO[1]

FRANKLIN RIET-CORREA[2], MARIA DEL CARMEN MÉNDEZ[2-3], ANA LUCIA SCHILD[2-3], JOÃO ALBERTO OLIVEIRA[2] E ODAIR ZENEBON[4]

ABSTRACT.- Riet-Correa F., Méndez M.C., Schild A.L., Oliveira J.A. & Zenebon O. 1986. **[Dental lesions in cattle and sheep due to industrial pollution caused by coal combustion.]** Lesões dentárias em bovinos e ovinos devidas a poluição industrial causada pela combustão de carvão. *Pesquisa Veterinária Brasileira 6(1): 23-31.* Laboratório Regional de Diagnóstico, Faculdade de Veterinária, UFPel, Pelotas, RS 96100, Brazil.

Diverse dental lesions were verified on 11 farms located between 1.2 and 9.6 km from a coal-combustion thermoelectric plant in the municipality of Bagé, Rio Grande do Sul, Brazil. The incisor teeth of some animals appeared opaque with white spots, yellowish-brown discoloration and hypoplasia of the enamel. Gingival hyperplasia was also seen. These lesions were numerous on the farms close to the plant and less frequent on those more distant. The most important alteration was dental wear. Incisor teeth of cattle from farms near the plant were completely worn down by the time the animals were six to seven years of age; the degree of wear was related to the distance between the farms and the plant as a linear function [$Y = 4.11 + (-0.42x)$; $r^2 = 0.75$ ($P < 0.05$)]. Histological lesions of permanent incisors were characterized by hyperplasia of the cementum, proliferation of the dentin, and periodontal pocketing with alveolar bone resorption. Excessive and irregular wear was also observed in premolar and molar teeth. Sheep presented lesions similar to those observed in cattle; ewes three to four years old showed completely worn down incisors. Fluoride levels in cattle on a farm located 2.45 km from the plant varied from 1091 to 5673 ppm ($\bar{X} = 2539$ ppm) in nine humerus bones and from 389 to 2931 ppm ($\bar{X} = 1346$ ppm) in 21 mandibles. These levels decreased as the distance from the plant increased; on a farm 7.5 km away, fluoride levels were 386 ppm in humerus bones and 265 ppm in mandibles. The results obtained confirm the diagnosis of fluoride poisoning, a condition that was previously described in the city of Rio Grande, Rio Grande do Sul, and attributed to pollution caused by phosphate processing factories. In the Candiota region the enamel lesions were less pronounced and the fluoride levels lower than those observed in Rio Grande, however, the dental wear was much more accentuated in the animals from Candiota. Two factors might be responsible for this dental wear: the abrasive effect of particles eliminated into the air during coal combustion, the most important of which appears to be silica; and the decrease in the resistance of the enamel as a consequence of fluoride poisoning.

INDEX TERMS: Cattle, sheep, dental wear, fluoride poisoning, environmental pollution, coal combustion.

SINOPSE.- Diversas lesões dentárias foram constatadas em 11 propriedades localizadas entre 1,2 e 9,6 km de uma usina termoelétrica no município de Bagé, Rio Grande do Sul. Os dentes incisivos de alguns animais apresentavam-se opacos, com manchas brancas, pigmentação amarelo-marrom, hipoplasia do esmalte. Hiperplasia da gengiva também foi observada. Tais lesões eram consideráveis nos estabelecimentos mais próximos da usina e discretas nos demais. A alteração mais importante era o desgaste dentário. Os bovinos dos estabelecimentos mais próximos da usina apresentavam desgaste completo dos seus incisivos aos 6 ou 7 anos de idade; o grau de desgaste esteve relacionado à distância entre os estabelecimentos e a usina

[1] Aceito para publicação em 31 de outubro de 1985.

Financiado pela Embrapa/UEPAE Pelotas. Resultados parciais deste trabalho foram apresentados na 14ª Conferência da International Society for Fluoride Research em Morioka, Japão, de 12 a 14 de junho de 1985.

[2] Laboratório Regional de Diagnóstico, Faculdade de Veterinária, Universidade Federal de Pelotas, 96100 Pelotas, Rio Grande do Sul.

[3] Bolsista do CNPq.

[4] Instituto Adolfo Lutz, Av. Dr. Arnaldo 365, São Paulo, SP 01000.

como uma função linear $Y = 4{,}11 + (-0{,}42.\ x)$; $r^2 = 0{,}75$ ($P < 0{,}05$). As lesões histológicas dos incisivos permanentes foram caracterizadas por hiperplasia do cemento, proliferação de dentina reacional, e formação de bolsa peridentária com reabsorção do osso alveolar. Desgaste excessivo e irregular foi observado também em dentes premolares e molares. Os ovinos apresentaram lesões similares às dos bovinos; ovelhas de 3 à 4 anos de idade apresentavam desgaste total de seus incisivos. Os níveis de flúor em bovinos, em um estabelecimento situado a 2,45 km da usina variaram de 1091 a 5673 ppm ($\bar{X} = 2539$ ppm) em nove úmeros e de 389 a 2931 ppm ($\bar{X} = 1346$ ppm) em 21 mandíbulas. Os níveis de flúor diminuíram a medida que aumentava a distância da usina; em um estabelecimento situado a 7,5 km os níveis foram de 386 ppm em úmero e 265 ppm em mandíbula. Os resultados obtidos confirmam o diagnóstico de intoxicação por flúor, doença que foi diagnosticada anteriormente no município de Rio Grande, RS, como conseqüência da poluição causada por fábricas de adubo. Na região de Candiota as lesões do esmalte são menos pronunciadas e os níveis de flúor mais baixos que os observados em Rio Grande; o desgaste dentário, no entanto, é muito mais acentuado nos animais de Candiota. Dois fatores seriam responsáveis pelo desgaste dentário: o efeito abrasivo dos particulados eliminados com o efluente da combustão de carvão, dos quais o mais importante pareceria ser o silício; a diminuição da resistência do esmalte como conseqüência da intoxicação por flúor.

TERMOS DE INDEXAÇÃO: Bovinos, ovinos, desgaste dentário, intoxicação por flúor, poluição ambiental, combustão de carvão.

INTRODUÇÃO

A intoxicação por flúor foi recentemente descrita no município de Rio Grande, estado do Rio Grande do Sul, em conseqüência da poluição ambiental causada pelo processamento de rocha fosfática para a produção de adubo (Riet-Correa et al. 1983). Essa intoxicação pode ser causada também por outros tipos de indústrias, tais como a produção de alumínio, aço e ferro, tijolos e cerâmica e combustão de carvão mineral para diversos fins (Suttie 1977).

No município de Bagé, Rio Grande do Sul, funciona uma usina para produção de energia elétrica mediante a combustão de carvão mineral. A poluição ambiental causada pelo funcionamento dessa usina termoelétrica em uma área de produção agropecuária, causa, entre os produtores da região sérias preocupações com relação aos possíveis prejuízos econômicos, assim como problemas de saúde humana e animal causados pela poluição. Entre esses problemas um dos mais evidentes é o desgaste dentário exagerado que sofrem os animais.

O presente trabalho teve como objetivo estudar as lesões dentárias causadas pela poluição ambiental em ovinos e bovinos na área adjacente da Usina Termoelétrica Presidente Médici, localizada em Candiota, município de Bagé, Rio Grande do Sul.

MATERIAL E MÉTODOS

A ocorrência de lesões dentárias foi estudada em 11 estabelecimentos localizados a distâncias crescentes e em diversas direções, da Usina Termoelétrica Presidente Médici, porém não foram incluídos os dados do estabelecimento JE em conseqüência de não contar com fotografias de boa qualidade. Em cada estabelecimento observou-se um número variável de bovinos (Quadro 1) de diferentes idades, anotando-se a presença de lesões dentárias dos incisivos permanentes os quais eram fotografados em preto e branco. Uma vez reveladas as fotografias e com as anotações realizadas durante as observações dos animais, era determinado o grau de lesão de cada incisivo permanente, não sendo considerados aqueles bovinos que tinham desgaste total dos mesmos. Para a determinação do grau foi utilizada a seguinte escala, adaptada de Suttie (1977): grau 0, sem lesão; grau 1, presença de pontos de cor marrom no esmalte, ou manchas amarelas difusas, ou manchas brancas discretas; grau 2, pontos marrom difusos no esmalte, grandes áreas com manchas com aspecto de giz ou manchas marrom; grau 3, hipocalcificação ou erosão do esmalte e manchas marrom ou brancas difusas; grau 4, lesões similares às anteriores mas com desgaste exagerado em relação aos incisivos mais próximos.

O grau das lesões com relação à distância da usina termoelétrica foi estudado por análise de regressão, tomando como variável independente a distância e como variável dependente o grau médio por estabelecimento. Esse grau médio foi determinado pela média dos graus de cada incisivo.

O desgaste dentário foi avaliado em 6 estabelecimentos nos quais era conhecida a idade dos animais. Para calcular o grau de desgaste com relação ao desgaste normal, foram utilizadas fotografias dos incisivos de bovinos, de diversas idades, pertencentes a Estação Experimental da Palma, da Universidade Federal de Pelotas, localizada em uma área não atingida por poluição industrial. A idade dentária foi estimada em comparação com as fotografias dos animais normais. Foi designado como grau de desgaste a diferença entre a idade dentária calculada pelo desgaste e a idade real.

A intensidade do desgaste com relação à distância da usina foi estudada por análise de regressão, tomando como variável independente a distância e como variável dependente o grau médio de desgaste por estabelecimento. Esse grau médio foi calculado pela média do grau de desgaste de cada animal.

A presença de lesões nos premolares e molares foi observado após o abate de 20 vacas, adultas, que tinham desgaste total dos incisivos, pertencentes ao estabelecimento EF. Dentes incisivos desses animais, junto com a porção incisiva da mandíbula, e uma secção transversal do osso mandibular imediatamente posterior ao último molar, foram fixados em formol a 10%, descalcificados a vácuo em ácido fórmico e citrato de sódio, incluídos em parafina, cortados a 6 micras e corados por hematoxilina-eosina. Foram realizadas também radiografias dos ramos das mandíbulas desses animais, as quais foram comparadas com igual número de radiografias de mandíbulas de vacas procedentes de áreas não poluídas, abatidas em frigorífico.

Os níveis de flúor foram determinados pela técnica de McCann (1968) em mandíbulas e úmeros de animais mortos por outras causas, ou coletadas em frigoríficos.

A ocorrência de lesões dentárias em ovinos foi estudada mediante a observação de aproximadamente 20 animais de diferentes idades, dos estabelecimentos RM, EF e JE.

RESULTADOS

Lesões dentárias em bovinos

Em todos os estabelecimentos foram observadas lesões nos dentes incisivos permanentes, sendo que a alteração mais freqüente foi a presença de manchas brancas discretas, observando-se também pigmentação amarela ou marrom do esmalte em

Quadro 1. *Distância da usina, nº de incisivos observados com cada grau de lesão, grau médio de lesão e de desgaste de cada estabelecimento*

Estabelecimento	Nº de bovinos observados	Distância (km)			Nº de incisivos por grau de lesão					Grau médio	N[a]	Desgaste dentário[b] ($\bar{X} \pm S\bar{x}$)
		min.	max.	X	0	1	2	3	4			
EF	34	1,2	3,7	2,45	80	12	11	1	6	0,55	25	3,48 ± 0,27
RM	37	1,4	4,8	3,1	171	59	13	1	0	0,36	33	2,24 ± 0,21
TA	26	0,8	5,4	3,1	45	14	1	0	0	0,27	9	–
DX	30	3,3	8,0	5,65	120	47	3	0	0	0,31	30	141 ± 0,22
EC	30	3,3	6,8	5,05	85	16	1	0	0	0,18	29	–
GL	38	4,5	6,8	5,65	216	34	5	0	0	0,17	35	224 ± 0,18
ES	37	4,5	9,0	6,75	200	70	0	0	0	0,26	37	170 ± 0,18
PF	21	5,5	9,6	7,55	140	18	0	1	0	0,13	21	0,56 ± 0,26
JM	35	6,4	9,5	7,95	147	38	3	0	0	0,23	31	–
EL	28	7,6	9,4	8,5	179	32	9	2	0	0,25	28	–

(a) N = Número de bovinos considerados para calcular o grau de lesão, os restantes não foram considerados por apresentarem desgaste completo dos incisivos.

(b) O grau de desgaste foi calculado considerando-se o número total de animais.

alguns animais. A presença de manchas brancas opacas, difusas, com aspecto de giz assim como as lesões de hipoplasia ou erosão do esmalte (Fig. 1) foram observadas principalmente nos estabelecimentos mais próximos da usina. O número de animais e incisivos permanentes observados em cada estabelecimento, o grau de lesão desses incisivos e a distância da usina termoelétrica apresentam-se no Quadro 1.

Na Fig. 2 observa-se um mapa da região com a localização da usina termoelétrica e dos estabelecimentos estudados.

Na Fig. 3 apresentam-se os resultados da análise de regressão do grau de lesão por estabelecimento em função da distância da usina termoelétrica.

O estudo dos incisivos permanentes mostrou um desgaste exagerado, principalmente nos estabelecimentos mais próximos da usina (Fig. 4 e 5). Os resultados da análise de regressão do grau de desgaste por estabelecimento, em função da distância da usina, apresentam-se na Fig. 6. O desgaste, em muitos animais com 4 ou 6 incisivos permanentes, era mais marcado nos I_1 (incisivo 1), que se apresentavam mais curtos que os I_2 (Fig. 4).

Em muitos incisivos observavam-se quantidades variáveis de dentina reacional, caracterizada pela coloração preto escura; essa dentina apresentava-se mais desgastada que a primária, observando-se, em conseqüência, uma cavidade no centro do dente (Fig. 4 e 5). Em outros incisivos o excessivo desgaste do esmalte e da dentina tinham causado a abertura da cavidade central do dente e a necrose da polpa, em conseqüência todo o dente aparecia de coloração mais escura e sem brilho. Os incisivos decíduos também apresentavam desgaste excessivo, e em alguns casos estavam retidos após a erupção dos dentes permanentes respectivos (Fig. 4).

A maioria dos animais apresentavam marcada hiperplasia da gengiva (Fig. 1, 4 e 5) e, em muitos deles, se observava, também recessão da face labial da mesma. Onze bovinos (7 do estabelecimento RM, 2 do TA, 1 do ES e 1 do JM) apresentavam lesões ulcerativas da face labial da gengiva, entre sua união com a mucosa do lábio inferior e os dentes incisivos (Fig. 7); 4 animais (2 do estabelecimento JG, 1 do TA e 1 do PF) apresentavam um abscesso na mesma região; em 7 bovinos (2 do estabelecimento ES, 1 do EC, 1 do DX, 1 do JM, 1 do RM e 1 do GL) foi observado hiperostose da porção incisiva do osso mandibular (Fig. 4).

Os dentes premolares e molares, observados em animais do estabelecimento EF apresentavam também um desgaste exagerado e irregular sendo que em 2 animais observava-se retração da gengiva em um ou mais molares (Fig. 8).

Fig. 1. *Bovino de 3 anos, do estabelecimento JE. Observa-se I_2 direito com marcado desgaste e falha na constituição do esmalte. Hiperplasia da gengiva.*

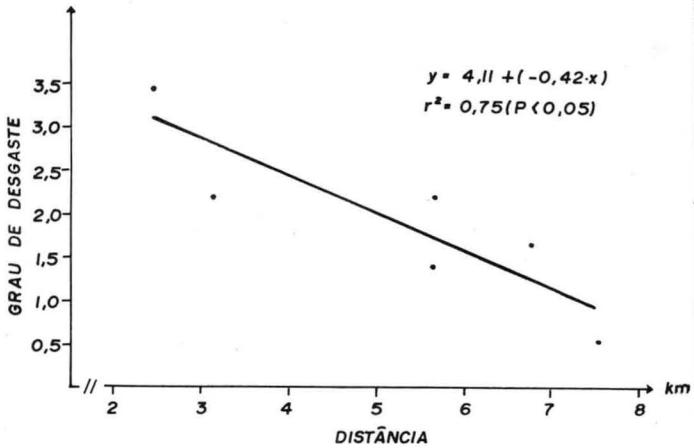

3

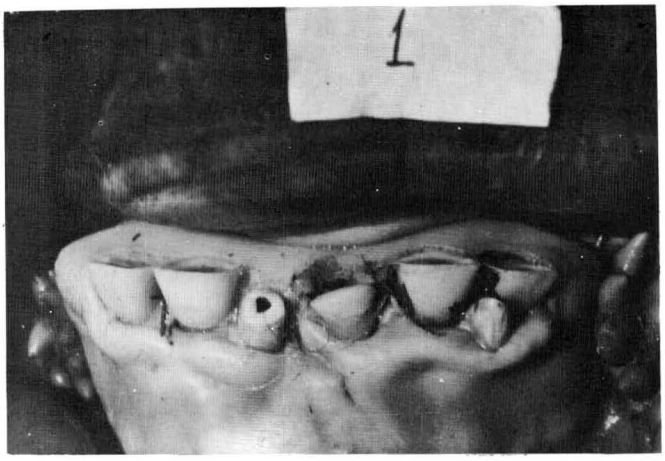

4

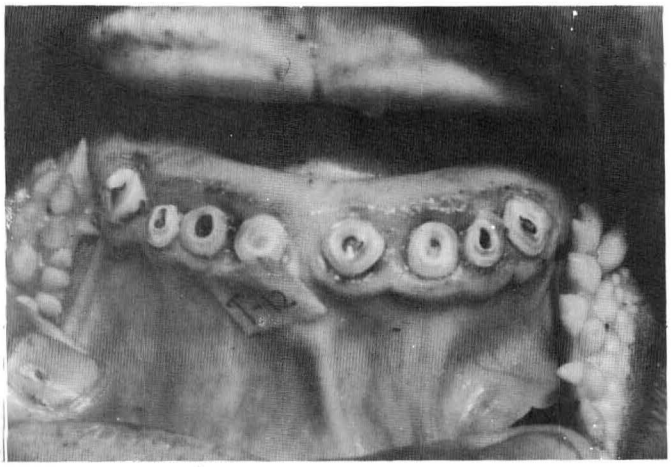

5

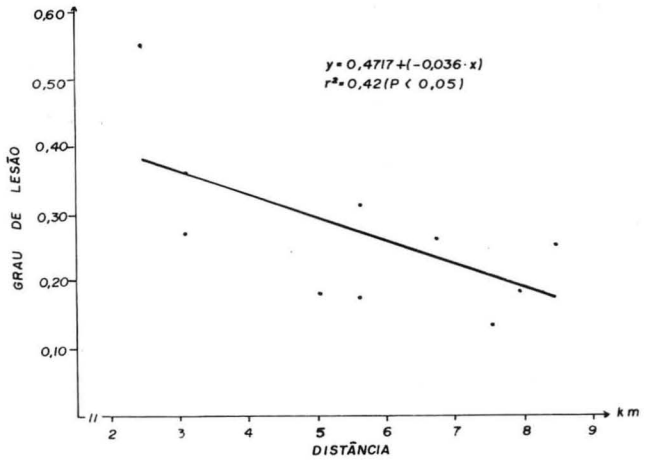

6

Fig. 3. *Grau médio de lesão por estabelecimento (y) como função da distância em km da usina (x). $y = 0,4717 + (-0,036.X)$; $r^2 = 0,42$ ($P < 0,05$).*

Fig. 4. *Bovino de 4 anos, do estabelecimento GL, com acentuado desgaste dentário, antes de completar a dentição. No I_1 direito já se desgastou toda a coroa do dente. Os I_2 e I_3 também têm desgaste acentuado, mostrando uma concavidade na mesa dentária, devida ao maior desgaste da dentina reacional. Observa-se retenção de um dente decíduo, hiperplasia da gengiva e hiperostose do osso mandibular.*

Fig. 5. *Bovino de 8 anos, do estabelecimento TA, com acentuado desgaste dos incisivos; no I_2 direito pode observar-se exposição da polpa dentária; nos I_3 e I_4 observa-se dentina reacional, de cor preta, mais desgastada que o resto do dente. Hiperplasia da gengiva.*

Fig. 6. *Grau médio do desgaste por estabelecimento (y) em função de distância em km da usina (x). $y = 4,11 + (-0.42.X)$; $r^2 = 0,75$ ($P < 0,05$).*

No estudo histológico dos incisivos foi observado hiperplasia do cemento, em toda a extensão da raiz, constituído por cemento celular (Fig. 9). Observava-se também produção de dentina reacional (Fig. 9, 10 e 11); em alguns casos essa dentina, por ser menos resistente que a dentina primária, estava mais desgastada que esta última, deixando uma cavidade no centro do dente, contendo resíduos alimentares e tecido necrótico (Fig. 10); em outros casos observava-se necrose da polpa dentária com abertura da cavidade central do dente. A gengiva apresentava marcada hiperplasia do epitélio estratificado. Em muitos incisivos observava-se formação de bolsa peridentária com discreta infiltração de células inflamatórias no tecido conectivo, e em todos os casos reabsorção variável do osso alveolar, que tinha sido substituído por tecido fibroso (Fig. 10 e 11).

Na secção do osso mandibular posterior ao último molar não foram observadas lesões histológicas de significação. Nas radiografias não foram observadas alterações ósseas significativas, não existindo diferença com as radiografias dos animais normais.

Lesões dentárias em ovinos

Dos dentes incisivos observados, um pequeno número apresentava pigmentação amarela difusa ou manchas brancas opacas, não sendo observadas lesões de hipoplasia ou erosão do esmalte. O desgaste era muito marcado, inclusive em animais nos quais os únicos incisivos permanentes eram os I_1 (Fig. 12). Em animais nos quais os I_2 tinham irrompido estes eram consideravelmente maiores que os I_1 permanentes desgastados (Fig. 13). Em conseqüência do rápido desgaste, animais de 3 à 4

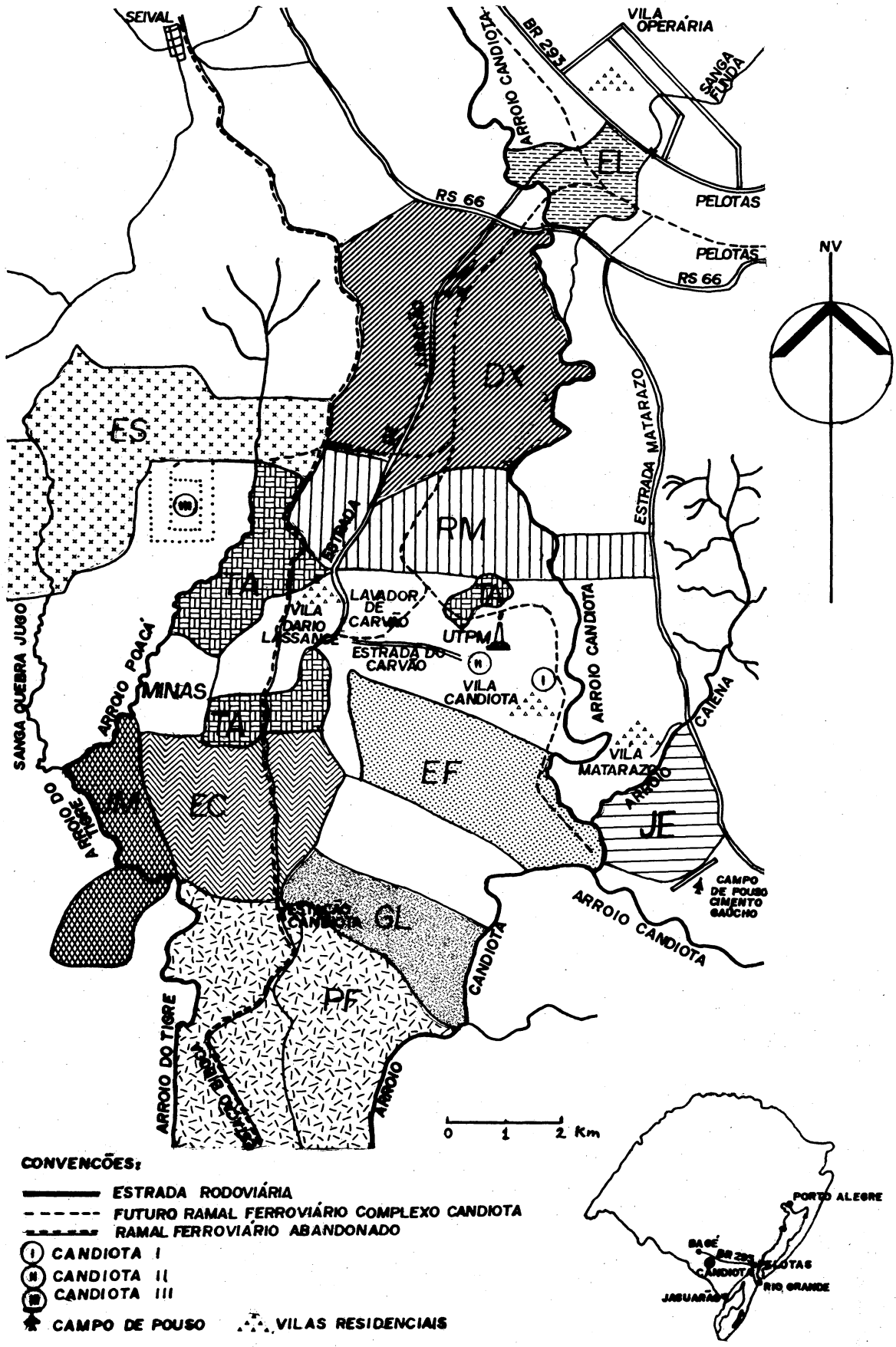

Fig. 2. *Mapa de região mostrando a localização dos estabelecimentos estudados com relação à Usina Termoelétrica Presidente Médici. A área dos 11 estabelecimentos é de aproximadamente 11.000 ha e a área total de 30.000 ha. Os ventos dominantes são do N e do NE.*

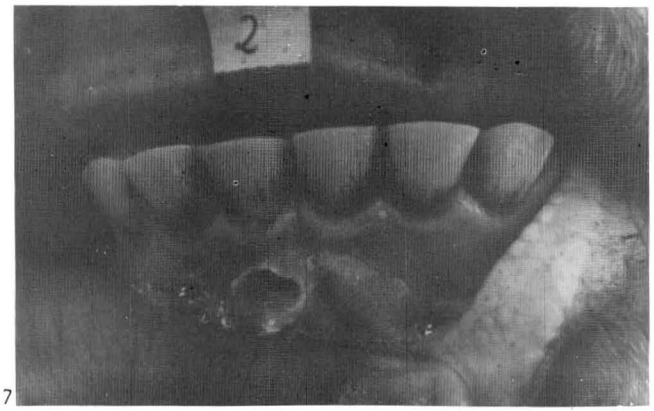

7

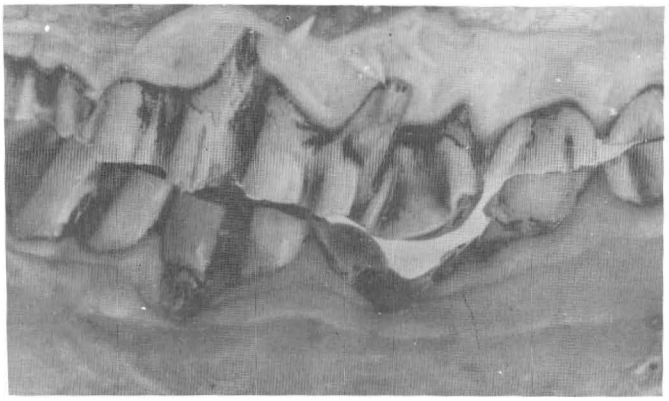

8



9

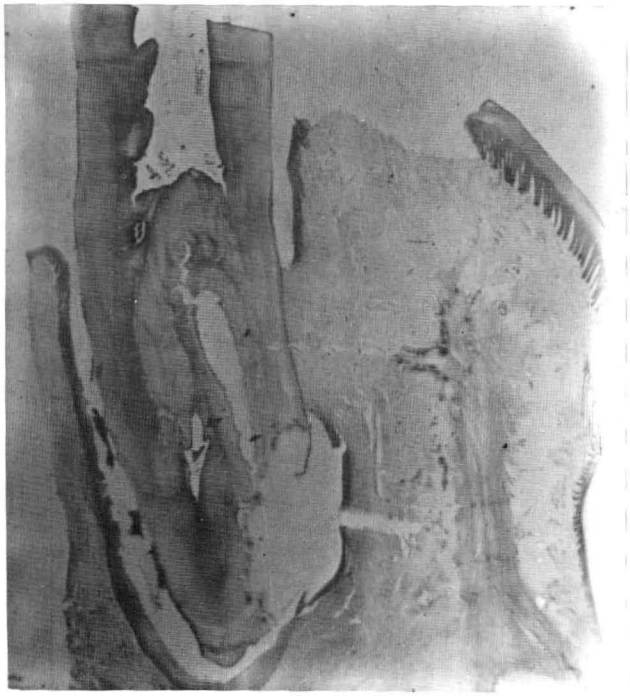

10

Fig. 7. *Ulceração da gengiva em um animal de 4 anos, do estabelecimento RM. Desgaste dentário mais marcado nos I_1 e I_2.*

Fig. 9. *Dente incisivo 4 permanente, mostrando hiperplasia do cemento e formação da dentina reacional. Na face lingual observa-se hiperplasia do epitélio estratificado da gengiva e formação de bolsa peridentária com hiperplasia do epitélio crevicular e severa reabsorção do osso alveolar.*

Fig. 8. *Dentes premolares e molares de um bovino do estabelecimento EF, mostrando desgaste acentuado e irregular, e retração da gengiva.*

Fig. 10. *Incisivo 1 mostrando proliferação de dentina reacional, com uma cavidade no centro do dente, extensa bolsa peridentária em ambas faces e reabsorção completa do osso alveolar.*

anos de idade, apresentavam seus incisivos desgastados até o nível da gengiva. As lesões da dentina e da gengiva eram similares às descritas nos bovinos. Os incisivos decíduos também apresentavam desgaste excessivo (Fig. 12).

Níveis de flúor nos ossos

Os resultados das determinações de flúor são apresentados do Quadro 2.

Outras lesões

Um animal do estabelecimento EF apresentava exostose dos ossos metacarpianos do membro anterior direito; outro apresentava claudicação, locomovendo-se com os membros anteriores rígidos.

DISCUSSÃO

Os resultados deste trabalho confirmam a ocorrência de intoxicação por flúor como conseqüência da queima de carvão mineral. Apesar disso é evidente que o flúor não é o único responsável pelo quadro clínico observado, já que lesões dentárias de grau 3 e 4 características de fluorose dentária grave, que evidenciam hipoplasia do esmalte, foram observadas em um número discreto de incisivos, principalmente nos estabelecimentos mais próximos da usina. A grande maioria dos incisivos lesados apresentaram lesões de grau 1, devendo-se considerar que dentro deste grau são incluídas lesões não necessariamente devidas à fluorose, tais como pigmentação amarela ou pequenas manchas brancas opacas que são freqüentemente obser-

vadas em animais não expostos a doses tóxicas de flúor. O fato de que muitas dessas alterações não são causadas pelo flúor é confirmado pelo baixo coeficiente de correlação encontrado entre o grau de lesão e a distância da usina. A ocorrência de fluorose dentária, em um grau moderado é evidenciada pelos níveis de flúor em ossos, que apesar de confirmar a ocorrência da intoxicação nos estabelecimentos EF, RM e JE, foram consideravelmente menores nos demais estabelecimentos.

A intoxicação por flúor foi descrita anteriormente em bovinos, no Rio Grande do Sul como conseqüência do processamento de rocha fosfática para a produção de adubo, no município de Rio Grande (Riet-Correa et al. 1983). Comparando-se as lesões observadas no município de Rio Grande com as observadas neste trabalho, é evidente que as lesões dentárias características de fluorose são muito mais graves em Rio Grande (onde no estabelecimento situado a 5,5 km das fábricas o grau médio foi de 1,99) do que em Candiota onde no estabelecimento situado a 2,45 km da usina o grau médio foi de 0,55. No entanto, o desgaste dentário é muito mais marcado em Candiota do que em Rio Grande, o que evidencia a ocorrência de outro fator, além do flúor, como causante desse desgaste.

Em condições de desgaste normal o comprimento do dente é mantido por crescimento durante o período de desenvolvimento e, após o animal chegar a idade adulta, por dois mecanismos, em primeiro lugar pela hiperplasia do cemento que empurra o dente para fora da gengiva e finalmente pela atrofia senil do alvéolo que em alguns casos causa o afroxamento e perda de dentes. Por outro lado, após desgastado o esmalte e uma vez atingida a dentina, é estimulada a produção de dentina reacional para proteger a polpa dentária; este processo pode progredir até que a cavidade da polpa fique totalmente ocluída (Garlick, 1954). Esses processos estão evidentemente alterados nos animais da região de Candiota onde em animais jovens, o desgaste dos incisivos é mais rápido que o crescimento, observando-se em conseqüência os I_1 que são mais curtos que os I_2, e às vezes que os I_3, em bovinos e ovinos que não completaram a dentição. O rápido desgaste estimula a formação da dentina reacional que por ser menos resistente, se desgasta mais rapidamente que a dentina primária e o esmalte, formando-se uma cavidade na mesa dentária; em alguns casos o rápido desgaste não permite que haja uma suficiente produção de dentina para proteger a polpa, ocorrendo, em conseqüência, a abertura da cavidade e necrose da polpa.

O alto grau de correlação encontrado, apesar de terem sido utilizados dados de somente 6 estabelecimentos entre o grau de desgaste e a distância da usina, indica que esta alteração ocorre em conseqüência da poluição ocasionada pela mesma. Com base na observação de desgaste de dentes antes dos animais completarem a dentição, pareceria que os ovinos são ainda mais afetados que os bovinos nesse processo de desgaste, o que é coincidente com a opinião de diversos produtores da região.

Até o segundo semestre de 1984, data em que este trabalho estava concluído, a quantidade de particulados eliminados pela chaminé era muito alta (Fig. 14), já que a usina estava equipada com precipitadores eletrostáticos de muito baixa eficiência (0% a 50%). Considerando-se que desde 1974 até essa data a usina estava na fase A de Candiota II com 2 caldeiras de 63 Megawats (MW), cada uma com um consumo aproximado de 1867 toneladas diárias de carvão, com alto conteúdo de cinzas (52 a 59%), a produção de particulados era de aproximadamente 825 toneladas diárias, das quais entre 40% e 80% eram eliminadas pela chaminé (Dados fornecidos pelo Departamento do Meio Ambiente do Rio Grande do Sul).

Nessa fase, os particulados eliminados pela chaminé estavam constituídos principalmente por óxidos de silício (70%),

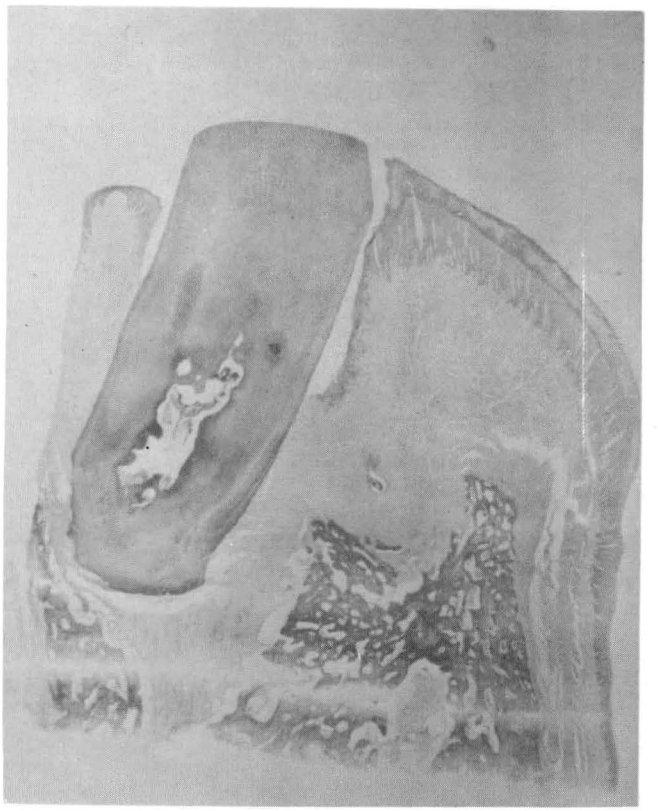

12

Fig. 11. *Incisivo 4 mostrando formação de dentina reacional, hiperplasia do epitélio gengival, e bolsa peridentária na face lingual com reabsorção do osso alveolar.*

Fig. 12. *Ovino do estabelecimento RM com marcado desgaste dos únicos 2 incisivos permanentes, e desgaste ao nível da gengiva dos incisivos decíduos.*

Fig. 13. *Ovino do estabelecimento RM, com 4 incisivos permanentes, observando-se os I_1 consideravelmente mais desgastados que os I_2.*



Fig. 14. *A Usina Termoelétrica Presidente Médici, onde se observa a emissão de enorme quantidade de particulados que se depositavam nas pastagens.*

alumínio (21,4%) e ferro (4,1%), além de outros elementos menores e diversos elementos traços (Andrade 1985). Considerando-se que esses elementos, que se depositam em grande quantidade nas pastagens, têm um efeito abrasivo, é evidente que existem pelo menos 2 fatores que causam desgaste dentário: 1) o efeito abrasivo das cinzas constituídas principalmente por sílica que desgasta os dentes durante a apreensão de alimentos e a mastigação, e; 2) o efeito do flúor diminuindo a resistência do esmalte. A abrasão, ocasionada por agentes físicos é um mecanismo conhecido de desgaste dentário, principalmente em ovinos (Arnold et al. 1966. Healy & Ludwig 1965) nos quais a ingestão de solo, estimada pela quantidade de sílica nas matérias fecais, está diretamente relacionada com o desgaste dos incisivos. Não deve ser descartada, porém, a possível influência de outros elementos eliminados no particulado que podem causar desequilíbrios minerais ou intoxicações.

A ocorrência de doença peridentária com reabsorção do osso alveolar, é provavelmente devida também a fenômenos locais da cavidade bucal, que pode ser associada a 3 fatores: o efeito traumático da oclusão realizada sobre a gengiva, em conseqüência do desgaste excessivo dos incisivos, o efeito físico irritante dos particulados na região peridental e a ação da microflora da cavidade bucal. O fato de não terem sido observadas alterações histológicas ou radiológicas no osso do ramo da mandíbula descarta que as alterações peridentárias sejam conseqüência de uma doença óssea generalizada.

Outras lesões observadas, tais como ulcerações e abscessos da gengiva pareceriam ser devidas ao efeito físico, irritante, dos particulados durante a apreensão de alimentos. As hiperostoses do osso mandibular poderão ter ocorrido em conseqüência das lesões dentárias e da gengiva; não deve ser descartada, porém, a possibilidade de que essas lesões, assim como a exostose do metacarpo e a claudicação observada em animais do estabelecimento EF, sejam devidas à intoxicação por flúor.

Os resultados deste trabalho evidenciaram claramente os prejuízos econômicos sofridos pelos produtores, em uma área de aproximadamente 30.000 hectares. Como no segundo semestre de 1984 a usina instalou 2 precipitadores eletrostáticos com 99,4% de eficiência e começou a utilizar uma nova chaminé com 150 metros de altura, o que reduziu consideravelmente a quantidade de particulados depositados nas pastagens, é de se esperar uma diminuição da gravidade das lesões dentárias que ocorrem em animais da região estudada. É importante destacar

Quadro 2. *Níveis de flúor em ossos de animais de diversos estabelecimentos*

Estabelecimento	Distância da usina	Espécie	Flúor (ppm) Úmero	Flúor (ppm) Mandíbula
DX	5,65	Bovinos (adultos)	–	559-491-475-413 210[a]
PF	7,55	Bovino (3 anos)	265	386
ES	6,75	Bovino (4 anos)	594	–
RM	3,1	Bovino (3 anos)		1937
GL	5,65	Bovinos (adultos)	681	702 – 533 – 508 – 490 – 461
JE	4,3	Ovino (adulto)	832	954 – 772
		Bovinos (adultos)		1317
EF	2,45	Bovinos (1-7 anos)	5673 – 3966 3680 – 3156 1526 – 1502 1172 – 1091 1081	2931 – 2580 – 2554 2244 – 2087 – 1990 1852 – 1770 – 1476 1281 – 975 – 849 810 – 747 – 733 714 – 667 – 528 499 – 435 – 389

[a] Cada valor corresponde a um animal diferente.

que os precipitadores eletrostáticos, além de diminuir o volume de particulados eliminados pela chaminé, retêm 91,3% do flúor do carvão, sendo eliminados somente 7,6% com o efluente gasoso (Page et al. 1979).

Apesar disso, devemos considerar que neste trabalho foram estudadas somente as lesões dentárias em bovinos e ovinos, existindo outros riscos ecológicos e para a saúde humana e animal decorrentes da queima de carvão, que são mencionados a seguir: 1) elementos tais como Se, Mo, e B que por serem muito voláteis, são enriquecidos no processo de gaseificação, podendo ser tóxicos para animais e plantas; 2) a eliminação com o efluente gasoso de grandes quantidades de enxofre, principal causante da "chuva ácida"; 3) efeito cancerígeno e mutagênico, quando ingeridos ou inalados, de diversos elementos traços que constituem parte do particulado fino, e; 4) prejuízos ecológicos causados pela grande quantidade de rejeitos resultantes da queima do carvão que deverão ser eliminados no meio ambiente e que atuam como poluintes, principalmente do ponto de vista hídrico (Page et al. 1979, Braile 1980, Lewgoy 1980).

Devemos considerar também que esses riscos irão aumentar, já que a usina entrará brevemente na fase B de Candiota II, o que implicará na utilização de mais 2 unidades de 160 MW, o que dará uma potência de 446 MW com um consumo diário de aproximadamente 9360 toneladas de carvão e a produção de 4137 toneladas de particulados. Por outro lado, quando entrar em funcionamento a futura usina de Candiota III, utilizará 6 caldeiras de 350 MW, com uma potência final de 2100 MW, consumindo aproximadamente 63566 toneladas de carvão e eliminando 28099 toneladas de particulados (Dados fornecidos pelo Departamento do Meio Ambiente do Rio Grande do Sul).

REFERÊNCIAS

Andrade A. 1985. Caracterização das cinzas rolantes do carvão de Candiota. Diss. Mestrado, Universidade Federal do Rio Grande do Sul, Porto Alegre.

Arnold G.W., McManus W.R. & Bush I.G. 1966. Studies in the wool productions of grazing sheep. 5. Observation on teeth wear and carry over effects. Aust. J. Exp. Agric. Anim. Husb. 6:101-107.

Braile V.V. 1980. Efeitos da queima do carvão no Brasil. Engenharia Sanitária 18:198-205.

Garlick N.L. 1954. The teeth of the ox in clinical diagnosis. II. Gross anatomy and physiology. Am. J. Vet. Res. 15:385-394.

Healy W.B. & Ludwig T.G. 1965. Wear in sheep's teeth. I. The role of ingested soil. N.Z.J. Agric. Res. 8:737-752.

Lewgoy F. 1980. O carvão sulino como risco ambiental e humano. Anais XXI Congr. Bras. Química, Porto Alegre, RS.

McCann H.G. 1968. Determination of fluoride in mineralized tissues using the fluoride ion electrode. Arch. Oral Biol. 13:475-477.

Page A.L., Elseewi A.A. & Stranghan I.R. 1979. Physical and chemical properties of fly ash from coal-fired power plants with reference to environmental impacts. Residue Reviews 71:83-120.

Riet-Correa F., Oliveira J.A., Méndez M.C. & Schild A.L. 1983. Poluição industrial como causa de intoxicação por flúor em bovinos no município de Rio Grande. Pesq. Vet. Bras. 3:107-114.

Suttie J.W. 1977. Effects of fluoride on livestock. J. Occup. Med. 19:40-48.