

Febre catarral maligna em bovinos na Paraíba¹

Juliana T.S.A. Macêdo², Franklin Riet-Correa^{3*}, Sara V.D. Simões³, Antônio F.M. Dantas³ e Verônica M.T. Nobre³

ABSTRACT.- Macêdo J.T.S.A., Riet-Correa F., Simões S.V.D., Dantas A.F.M. & Nobre V.M.T. 2007. [Malignant catarrhal fever in cattle in Paraíba, northeastern Brazil.] Febre catarral maligna em bovinos na Paraíba. *Pesquisa Veterinária Brasileira* 27(7):277-281. Hospital Veterinário, CSTR, Universidade Federal de Campina Grande, Campus de Patos, 58700-000 Patos, PB, Brazil. E-mail: franklin.riet@pesquisador.cnpq.br

Six cases of malignant catarrhal fever (MCF) observed from 2000 to 2005, and one outbreak occurred from 1986 to 1987 are reported in the state of Paraíba, northeastern Brazil. In one case the disease was diagnosed clinically and in 5 cases also by histopathology consisting of diffuse vasculitis with fibrinoid degeneration and perivascular infiltration of mononuclear cells in many organs. In 5 cases only one cattle was affected, and in one, 2 out of 6 cattle were affected. Five cases occurred from May to August, at the end of the raining season during the lambing season. Clinical signs and pathology were characteristics of the disease. Four cattle died after a clinical manifestation period of 5-8 days, another was euthanized after 40 days, and another recovered. The outbreak reported in the municipality of Taperoá occurred from August 1986 to December 1987, with a morbidity rate of 8.22% and a fatality rate of 100%. The disease occurred after the introduction of a ram in the farm. The outbreak was controlled after the slaughter of all sheep in the farm. These results demonstrated that MCF is endemic in Paraíba, and outbreaks with high morbidity and fatality rates can also occur. As it was previously reported in the state of Rio Grande do Sul few affected cattle can recovered. Because the 6 cases of MCF represent 3.1% of the 190 cases of different diseases diagnosed by the Veterinary Hospital from 2000 to 2005, it can be estimated that the disease affects 0.125% of cattle population in the state of Paraíba.

INDEX TERMS: Malignant catarrhal fever, vasculitis, diseases of cattle, viral diseases, semiarid.

RESUMO.- É relatada a ocorrência de febre catarral maligna (FCM) em bovinos no estado da Paraíba. Descrevem-se seis casos esporádicos da doença, diagnosticados no período de 2000 a 2005, e um surto ocorrido em 1986-1987 no município de Taperoá. Em um caso foi feito o diagnóstico clínico e nos demais casos o diagnóstico foi realizado pela presença de vasculite difusa com degeneração fibrinóide e infiltrado mononuclear perivascular em diversos órgãos. Em 5 casos adoeceu apenas um bovino por rebanho, e em outro adoeceram 2 animais de um rebanho de 6 bovinos. Em 5 dos 6 casos a doença ocorreu

no período de maio- agosto coincidindo com o fim da estação chuvosa e época de parição das ovelhas. Os sinais clínicos e achados de necropsia foram característicos da doença. Quatro dos seis animais morreram após um curso clínico de 5-8 dias e um foi eutanasiado após um curso de 40 dias. O surto descrito no município de Taperoá ocorreu de agosto de 1986 a dezembro de 1987, com morbidade de 8,22% e letalidade de 100%. A doença ocorreu após a introdução de um carneiro no rebanho ovino que convivia com os bovinos. O surto foi controlado somente após a eliminação de todos os ovinos da propriedade. Esses resultados demonstram que a febre catarral maligna é endêmica em bovinos na Paraíba, podendo também ocorrer surtos com alta morbidade e letalidade. Além disso, sugerem que, como descrito no Rio Grande do Sul e em outros países, alguns animais podem se recuperar. Os diagnósticos de FCM corresponderam a 3,1% dos 190 casos diagnosticados no Hospital Veterinário no período de 2000-2005, estimando-se que a doença afeta, anualmente, 0,125% dos bovinos no Estado.

¹ Recebido em 1 de dezembro de 2006.

Aceito para publicação em 22 de dezembro de 2006.

² Programa de Pós-Graduação em Medicina Veterinária de Pequenos Ruminantes, Centro de Saúde e Tecnologia Rural (CSTR), Universidade Federal de Campina Grande (UFCG), Campus de Patos, PB.

³ Hospital Veterinário, CSTR, UFCG, Campus de Patos, 58700-000 Patos, PB. *Autor para correspondência: franklin.riet@pesquisador.cnpq.br

TERMOS DE INDEXAÇÃO: Febre catarral maligna, vasculite, doenças de bovinos, doenças a vírus, semi-árido.

INTRODUÇÃO

A febre catarral maligna (FCM), causada por um Rhadinovírus, tem ocorrência mundial, afeta primariamente ruminantes e caracteriza-se por linfoproliferação, inflamação e ulceração das mucosas e vasculite necrosante fibrinóide. Pode se apresentar clinicamente nas formas digestiva, “cabeça-e-olho”, encefálica ou dérmica com evolução hiperaguda, aguda ou crônica (Radostits et al. 2000, Smith 2002). Em bovinos, ocorrem duas apresentações epidemiológicas distintas, a forma africana também conhecida como gnu-associada (FCM-GA), causada pela cepa viral Alcelaphine herpesvírus 1 (ALHV-1) e a forma americana ou ovino-associada (FCM-OA) causada pelo herpesvírus ovino-2 (OvHV-2) (Li et al. 2004).

No Brasil, a doença foi descrita pela primeira vez na Paraíba por Torres (1924) e posteriormente foi diagnosticada em outros estados do Nordeste, como Rio Grande do Norte (Döbereiner & Tokarnia 1959), Bahia, Sergipe (Figueiredo et al. 1990), Piauí (Silva et al. 2001), Pernambuco (Souza et al. 2003) e em outras regiões do país, como no Sudeste (Sampaio et al. 1972, Marques et al. 1986), Sul (Barros et al. 1983, Baptista & Guidi 1988, Garmatz et al. 2004, Rech et al. 2005) e Centro-Oeste (Lemos et al. 2005). No Rio Grande do Sul foi demonstrado, por PCR, que é causada por OvHV-2 (Garmatz et al. 2004). No Mato Grosso a doença foi diagnosticada em cervídeos (*Mazama gouazoubira*), com identificação do OvHV-2 por PCR (Driemeier et al. 2002).

O objetivo deste trabalho é relatar a ocorrência de casos esporádicos de FCM diagnosticados no Hospital Veterinário (HV) da Universidade Federal de Campina Grande (UFCG), Campus Patos, nos anos de 2000-2005 e descrever um surto que ocorreu no município de Taperoá, Paraíba, no período de 1986-1987.

MATERIAL E MÉTODOS

Para a obtenção dos dados sobre os casos ocorridos no período de 2000-2005 foi feito o estudo das fichas dos 190 diagnósticos realizados em bovinos, no Laboratório de Patologia Animal e Ambulatório da Clínica de Grandes Animais do HV da UFCG, Campus de Patos. Nos casos com diagnóstico de FCM foram anotados dados referentes à epidemiologia, sinais clínicos e evolução da doença. A necropsia foi realizada em 4 destes casos, sendo descritas as lesões macroscópicas e coletado material para exame histopatológico de rotina. De um caso foi enviado apenas encéfalo por um Médico Veterinário da região também para a análise histopatológica.

Sobre o surto do ano de 1986-1987, no município de Taperoá, os dados referentes aos sinais clínicos e evolução da doença foram obtidos durante visitas realizadas na propriedade por um dos autores (SVDS) na ocasião do surto e, recentemente, foram obtidas informações complementares com o proprietário. Esse surto já foi mencionado por Figueiredo et al. (1990).

RESULTADOS

Os dados epidemiológicos dos casos diagnosticados na UFCG estão resumidos no Quadro 1. Quatro dos 6 animais morreram após um curso clínico de 5-12 dias, um foi eutanasiado

Quadro 1. Dados epidemiológicos verificados em 6 casos de FCM em bovinos na Paraíba

Bovino no.	Idade (anos)	Sexo	Mês/ano de ocorrência	Contato com ovinos	Município
1	7	F	Novembro 2000	NI ^a	Santa Luzia
2	4	M	Junho 2001	NI	Diamante
3	2	F	Mai 2003	NI	Santa Luzia
4	1	F	Julho 2003	Sim	São Mamede
5	8	F	Agosto 2003	Sim	Patos
6	1	M	Junho 2004	Não	Patos

^a NI = não informado.




Fig.1. Salivação e corrimento nasal e uma área ulcerada na narina esquerda, durante a fase aguda da febre catarral maligna (Bovino 5).

após um curso de 40 dias e um recuperou-se. Do Bovino 3 foi enviado apenas o encéfalo para o exame histopatológico. Este bovino pertencia a um rebanho de 6 animais, 2 destes adoeceram e morreram apresentando a mesma sintomatologia. O Bovino 5 apresentou um quadro de evolução crônica (40 dias), provavelmente por receber um tratamento com antibióticos e anti-inflamatórios que evitaram infecções secundárias e o agravamento do caso. Este animal apresentou melhora temporária dos sinais clínicos, mas, continuou a emagrecer, sendo então sacrificado e necropsiado. No Bovino 6 o diagnóstico foi realizado pelos sinais clínicos característicos, após 37 dias o animal apresentou melhora, recebeu alta e retornou a propriedade de origem. O proprietário informou que o animal permaneceu na propriedade por cerca de 1 ano após a doença, quando foi vendido.

Os sinais clínicos caracterizavam-se principalmente por febre, lacrimejamento, secreção nasal e oral (Fig.1), ceratite, opacidade de córnea (Fig.2), cegueira, atonia ruminal, anorexia e emagrecimento. Bovinos 2, 3 e 4 apresentaram sintomatologia nervosa caracterizada por letargia, andar em círculo,

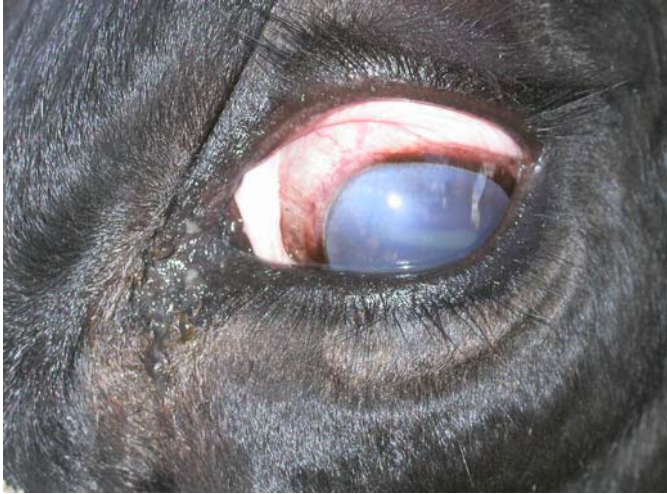

Fig.2. Opacidade da córnea e discreta secreção ocular na fase aguda da febre catarral maligna (Bovino 5).

incoordenação motora e facilidade para exposição da língua. O Bovino 6 também apresentou ulcerações na mucosa prepucial, edema dos membros, dificuldade de apreensão, mastigação e deglutição do alimento, salivação e blefarospasmo.

Nas necropsias dos Bovinos 1 e 4 foram visualizados aumento de volume e congestão de linfonodos, lesões ulcerativas na cavidade oral, esôfago, tetos, rodete coronário e vulva. Na ficha do Bovino 2 não havia descrição das lesões macroscópicas e no Bovino 3, no qual foi examinado apenas o cérebro, foi relatado opacidade de córnea e ceratite. O Bovino 5, com quadro clínico de evolução crônica apresentou caquexia, ulcerações na cavidade nasal, cicatrizes com menos de 1cm de diâmetro na mucosa do esôfago, área com aderência no lobo cranial esquerdo do pulmão, pleurite fibrinosa focal e presença de pequena quantidade de *Haemonchus contortus* no abomaso. No útero foi observado um feto em avançada autólise.

As alterações histológicas nos Bovinos 1, 2 e 4, observadas principalmente em vasos do encéfalo, fígado, rins e pul-

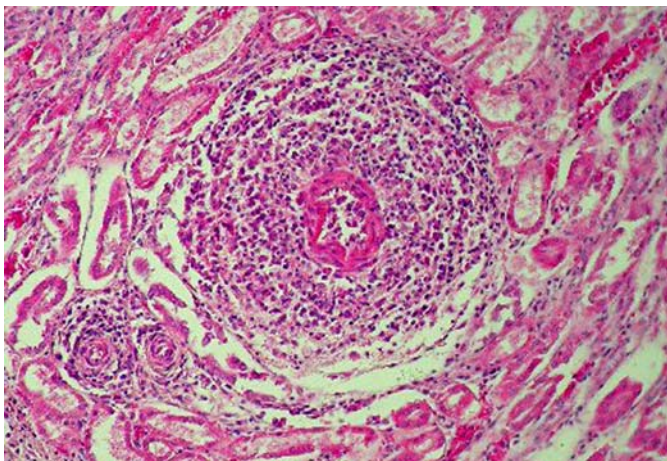


Fig.3. Vasculite com degeneração fibrinóide da parede do vaso e intenso infiltrado perivascular composto por células mononucleares, no rim do Bovino 4 com febre catarral maligna. HE, obj.20.

mões e no encéfalo do Bovino 3, foram caracterizadas por vasculite e degeneração fibrinóide difusa, atingindo as camadas média e adventícia, com infiltrado preferencialmente mononuclear composto por linfócitos, plasmócitos e histiócitos (Fig.3). No Bovino 5, que teve uma evolução de 40 dias até a eutanásia, as alterações, observadas principalmente no pulmão, fígado e rim, eram caracterizadas por espessamento da parede dos vasos, fibrose perivascular e discreto infiltrado mononuclear (Fig.4). Nestes dois órgãos havia também espessamento da cápsula. Observou-se ainda pneumonia intersticial e pleurite fibrino-supurativa. Havia meningite não supurativa, multifocal, discreta no córtex e moderada no cerebelo.

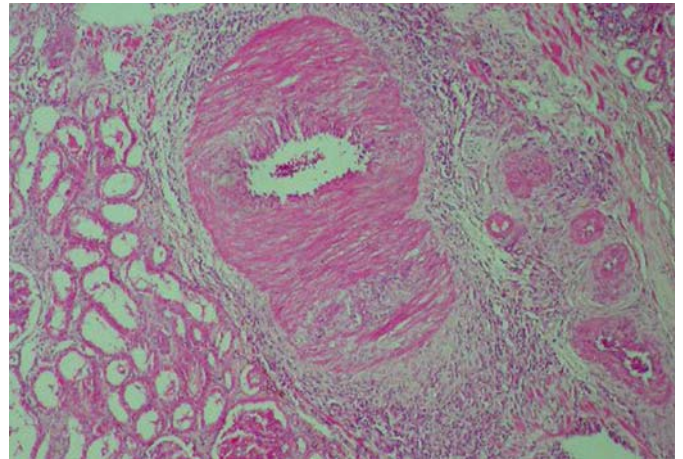


Fig.4. Espessamento da parede dos vasos, fibrose perivascular e infiltrado inflamatório mononuclear, no rim do Bovino 5 com febre catarral maligna. HE, obj.20.

No surto de FCM ocorrido no município de Taperoá os primeiros casos ocorreram em agosto de 1986 e os últimos em dezembro de 1987. O diagnóstico inicial da doença foi realizado na Clínica de Bovinos da Universidade Federal Rural de Pernambuco, em Garanhuns. Nessa propriedade não havia casos anteriores da doença. O rebanho era de 1.800 bovinos e 700 ovinos criados conjuntamente. O proprietário informou que pouco tempo antes do início dos casos havia introduzido no rebanho um reprodutor ovino, Santa Inês, adquirido em Sergipe e que nessa região tinham sido observados casos de FCM. Do rebanho bovino, 148 (8,22%) animais adoeceram e todos morreram. A doença apresentou um curso clínico agudo (3-4 dias) e os animais apresentaram febre, corrimento nasal e ocular, opacidade da córnea e, em alguns casos, diarreia. Após 6 meses do início do surto, todos os ovinos foram retirados da área e abatidos. Continuou a ocorrer casos por 10 meses após a adoção dessa medida. Após 10 anos do surto o proprietário reintroduziu a criação de ovinos na propriedade e informou que até setembro de 2006 não houve novos casos da doença.

DISCUSSÃO E CONCLUSÕES

O diagnóstico de FCM é baseado nos sinais clínicos, achados de necropsia e confirmado pela histopatologia (Liggitt &

DeMartini 1980a,b, Plowright 1990). Desta forma os casos relatados neste trabalho foram de FCM, pois, apresentavam sinais clínicos (todos os casos) e lesões características da enfermidade (Casos 1-5). Além disso, tanto a epidemiologia quanto o quadro clínico-patológico foram semelhantes aos surtos da doença descritos em outras regiões do Brasil (Döbereiner & Tokarnia 1959, Barros et al. 1983, Figueiredo et al. 1990, Baptista & Guidi 1998, Rech et al. 2005, Lemos et al. 2005).

A FCM foi descrita pela primeira vez na Paraíba por Torres (1924), determinando que no Nordeste os casos de uma doença conhecida como mal do chifre ou oca tratavam-se de FCM, designada, também, como coriza gangrenosa. Posteriormente, esse mesmo autor esclarece: “a denominação oca ou mal do chifre é dado a diversos estados mórbidos conseqüentes ao esgotamento pelo trabalho, deficiência de alimentação ou oriundos de infestações verminosas acentuadas” (Torres 1938). Tokarnia et al. (1959), também no Nordeste, em estudo de casos da doença de etiologia obscura conhecida como mal dos chifres, brocão, broca, mal da broca, mal da oca, mal da ponta, mal do Piauí, mal do chavelho e mal das guampas conclui que essa “doença imaginária” é diferente de coriza gangrenosa (febre catarral maligna). Esses mesmos autores descrevem um surto de FCM no Rio Grande do Norte (Döbereiner & Tokarnia 1959). Desde essa época até o presente a doença foi descrita em diversos estados do Nordeste, incluindo Bahia, Sergipe (Figueiredo et al. 1990), Piauí (Silva et al, 2001) e Pernambuco (Souza et al. 2003), em forma de surtos com uma morbidade de 2,5-31,7% e letalidade de 93,4-100% (Figueiredo et al. 1990, Silva et al, 2001), ou casos esporádicos (Souza et al. 2003). Esses resultados demonstram que a FCM é endêmica em bovinos no Nordeste, com ocorrência esporádica de surtos com alta morbidade e letalidade. No período de 2000-2005 no Hospital Veterinário da UFCG foram realizados 190 diagnósticos de doenças em bovinos e a frequência de FCM foi de 3,1%. Na Paraíba há uma população de 1.000.199 bovinos (IBGE 2004). Estimando uma mortalidade anual de 5%, morrem anualmente no Estado aproximadamente 50.009 bovinos. Se considerarmos que 3,1% dos diagnósticos realizados no HV corresponderam a FCM, o número de bovinos afetados pela doença anualmente pode ser estimado em 1.550 cabeças, o que representa uma incidência anual de 0,15%. Se compararmos a frequência da FCM na Paraíba com a do Rio Grande do Sul, vemos que no último foram relatados 15 surtos da doença num período de 31 anos. Esses diagnósticos representam 0,11% dos 12.927 diagnósticos realizados em bovinos em três Universidades (Ana Lucia Schild, Universidade Federal de Pelotas; David Driemeier, Universidade Federal do Rio Grande do Sul; e Cláudio Barros, Universidade Federal de Santa Maria, 2006, comunicações pessoais). No Rio Grande do Sul há 14.669.713 bovinos, com uma mortalidade anual de 5% (733.485 bovinos), dos quais 0,11% morrem de FCM (806 bovinos), o que corresponde a uma incidência anual de 0,005%, ou seja, 22 vezes menor do que na Paraíba.

Em outros estados do Brasil a incidência de FCM é menor, descrevendo-se 3 surtos em São Paulo (Marques et al. 1986), 1 no Rio de Janeiro (Sampaio et al. 1972), 1 no Paraná (Batista e Guidi 1998) e 7 casos esporádicos em 5 propriedades no Mato

Grosso do Sul e São Paulo (Lemos et al. 2005). Considerando que os ovinos são a fonte de infecção para os bovinos (Li et al. 2004), essas diferenças na frequência da doença parecem estar associadas à produção de ovinos. No Brasil existem dois grandes pólos de produção de ovinos, um na Região Sul, participando com 31% da produção nacional e outro na Região Nordeste que participa com aproximadamente 60% do efetivo nacional (IBGE 2004). Essa focalização na criação de ovinos explica a importância da FCM nestas duas regiões, provavelmente em conseqüência das dificuldades em evitar o contato entre essas duas espécies. A diferença na incidência da doença entre o Nordeste e o Rio Grande do Sul pode ser explicada pela maior contato entre ovinos e bovinos no Nordeste; no Rio Grande do Sul, com 14.669.713 bovinos e 3.826.650 ovinos (IBGE 2004) a ovinocultura é concentrada em algumas regiões do Estado, principalmente na região da Campanha, enquanto que no Nordeste (25.966.460 bovinos e 8.712.287 ovinos), incluindo a Paraíba (1.000.199 bovinos e 408.661 ovinos), as duas espécies se distribuem por todo o semi-árido.

No surto observado no período 1986-1987, a incorporação de um ovino no rebanho antes do surto sugere que o vírus foi introduzido por este animal. A continuação dos casos por 10 meses, mesmo após a retirada dos ovinos, deve-se, provavelmente, ao longo período de incubação do vírus, associado com o estado de latência característico dos herpesvírus, que é interrompido por ação de condições imunossupressoras (Cortez et al. 2002). Segundo Rebhum (1995) o período de incubação da FCM oscila entre 3 semanas a 6 meses. Na Bahia e em Sergipe surtos se estenderam por períodos de 6 a 11 meses (Figueiredo et al 1990) e no Rio Grande do Sul por um período de 4 meses (Rech et al. 2005). Essa característica da FCM, da duração dos surtos por períodos de 6 meses a mais de um ano, é importante para determinar medidas de controle (separação dos ovinos dos bovinos) imediatamente após a observação dos primeiros casos. Mesmo assim os produtores devem ser alertados para o provável aparecimento de novos casos em conseqüência da existência de animais com infecção latente ou em período de incubação. Outra possibilidade de controle dos surtos é abater todos os ovinos em contato com os bovinos, como foi realizado no surto que ocorreu na Paraíba em 1986-1987, ou abater todos os bovinos, como foi feito em surtos no Rio Grande do Sul (Barros et al. 1983) e Paraná (Baptista & Guidi 1988). A possibilidade de um novo surto na propriedade deve também ser considerada devido à reintrodução de ovinos na propriedade como ocorreu na Bahia (Figueiredo et al. 1990) e no Rio Grande do Sul (Rech et al. 2005), quando o segundo surto apresentou uma morbidade maior que o primeiro.

Chama a atenção o período de ocorrência da doença, que na maioria dos casos estudados, foi entre maio e agosto, coincidindo com a época de parição das ovelhas na região semi-árida. Nesta região, os ovinos começam a parir no final do período chuvoso que ocorre geralmente entre os meses de Janeiro a Junho. A transmissão do vírus OvHV-2 está associada ao período perinatal dos ovinos, sendo que os cordeiros de 6-9 meses são importante fonte de infecção principalmente através das secreções nasais (Li et al. 2004).

A ocorrência de surtos em propriedades em que não foi relatado a presença de ovinos com bovinos, sugere a presença do vírus em latência no rebanho, pois, ocasionalmente o vírus tem sido detectado em bovinos e cervos clinicamente sadios (Radostits et al. 2000) com a possibilidade de ativação de infecção latente (Smith 2002). Deve ser considerada também a possibilidade de infecção transplacentária. Cervídeos, que podem ser afetados por FCM e servir como portadores (Plowright 1990, Driemeier et al. 2002), não são encontrados na Paraíba. No entanto caprinos, que são criados em todo o Nordeste (9.331.460 cabeças, o que corresponde a 92,87% do rebanho nacional, IBGE 2004) têm sido, também, reconhecidos como portadores do OvHV-2 (Li et al. 2005).

Nos casos relatados neste trabalho, a manifestação clínica e a evolução aguda da FCM com corrimento nasal, salivação, úlceras das mucosas e ceratite é semelhante à descrita em outros relatos da doença no Brasil (Barros et al. 1983, Rech et al. 2005, Lemos et al. 2005). A sobrevivência de animais doentes também tem sido descrita em casos isolados, principalmente quando apresentam sinais clínicos leves (O'Toole et al. 1995, Cortez et al. 2002, Garmatz et al. 2004). A evolução crônica (40 dias) observada no Bovino 5 possivelmente deve-se ao tratamento utilizado, pois o uso de corticosteróides pode alterar o curso clínico, com a remissão ou recrudescimento da doença (O'Toole et al. 1995). Neste caso na histologia foram observados espessamento da parede dos vasos, fibrose e discreto infiltrado mononuclear perivascular. Essas lesões, apesar de evidenciar alterações crônicas dos vasos, são diferentes das descritas por O'Toole et al. (1995) que encontraram acentuada arterite linfocítica com moderada arteriosclerose em casos que eles designam com de evolução subaguda (39 dias). Em casos crônicos, com evolução de mais de 90 dias, esses mesmos autores descrevem arterite obliterante.

Este trabalho confirma a importância da FCM para o rebanho bovino do Nordeste e evidência a necessidade de alertar aos produtores para o diagnóstico da enfermidade e a adoção das medidas de controle adequadas. A única medida profilática eficiente seria a de manter separados os ovinos dos bovinos, o que perante a estrutura produtiva atual da região semi-árida resulta difícil de ser adotada.

REFERÊNCIAS

- Baptista F.Q. & Guidi P.C. 1988. Febre catarral maligna no estado do Paraná. *Hora Vet.*, Porto Alegre, 45:33-37.
- Barros S.S., Santos M.N. & Barros C.S.L. 1983. Surto de febre catarral maligna no Rio Grande do Sul. *Pesq. Vet. Bras.* 3:81-86.
- Cortez P.P., Pereira P.D., Cortez A., Mendonça C. & Thompson G. 2002. Três casos confirmados de febre catarral maligna em Portugal. *Revta Port. Cienc. Vet.* 97:43-46.
- Driemeier D., Brito M.F., Traveso S.D., Cattani C. & Cruz C.E.F. 2002. Outbreak of malignant catarrhal fever in brown brocket deer (*Mazama gouazoubira*) in Brazil. *Vet. Rec.* 151:271-272.
- Döbereiner J. & Tokarnia C.H. 1959. Ocorrência de coriza gangrenosa em bovinos no município de Serra Negra do Norte, Rio Grande do Norte. *Arqs Inst. Biol. Animal*, Rio de J., 2:65-82.
- Figueiredo L.J.C., Castelo Branco M.B. & Oliveira A.C. 1990. Aspectos clínicos e epidemiológicos da febre catarral maligna. *Anais 16º Congr. Mundial Buiatria*, Salvador, p.666-671.
- Garmatz S.L., Irigoyen L.F., Rech R.R., Brown C.C., Zhang J. & Barros C.S.L. 2004. Febre catarral maligna em bovinos no Rio Grande do Sul: Transmissão experimental para bovinos e caracterização do agente etiológico. *Pesq. Vet. Bras.* 24:93-106.
- IBGE, Pecuária 2004. Acesso em 9 de outubro de 2006. <http://www.ibge.gov.br/estadosat/perfil.php?>
- Lemos R.A.A., Rech R.R., Guimarães E.B., Kadri A. & Dutra I.S. 2005. Febre catarral maligna em bovinos do Mato Grosso de Sul e de São Paulo. *Ciência Rural*, Santa Maria, 35(4):932-934.
- Li H., Keller J., Knowles D.P., Taus N.S., Oaks J.L. & Crawford T.B. 2005. Transmission of caprine herpesvirus-2 in domestic goats. *Vet. Microbiol.* 107:23-29.
- Li H., Taus N.S., Lewis G.S., Kim O., Traul D.L. & Crawford T.B. 2004. Shedding of Ovine Herpesvirus 2 in Sheep nasal secretions: the predominant mode for transmission. *J. Clin. Microbiol.* 42(12):5558-5564.
- Liggitt H.D. & DeMartini J.C. 1980. The pathomorphology of malignant catarrhal fever. 1. Generalized lymphoid vasculitis. *Vet. Pathol.* 17:58-72.
- Liggitt H.D. & DeMartini J.C. 1980b. The pathomorphology of malignant catarrhal fever. 2. Multisystemic epithelial lesions. *Vet. Pathol.* 17:73-83.
- Marques L.C., Alessi A.C., Bechara G.H., Tomaz B.V., Marques J.A. & Guerra L. 1986. Surto de febre catarral maligna em bovinos no estado de São Paulo. *Arq. Bras. Med. Vet. Zootec.* 38:719-729.
- O'Toole D., Li H., Roberts S., Rovnak J., DeMartini J.C., Cavender J., Williams B. & Crawford T.B. 1995. Chronic generalized obliterative arteriopathy in cattle: A sequel to sheep-associated malignant catarrhal fever. *J. Vet. Diag. Invest.* 7:108-121.
- Plowright W. 1990. Malignant catarrhal fever virus, p.123-150. In: Morein B. & Dinter T. (ed.), *Vírus Infections of Ruminants*. Elsevier Science Publ., Amsterdam.
- Radostits O.M., Gay C.C., Blood D.C. & Hinchcliff K.W. 2000. *Veterinary Medicine*, Saunders Company, London.
- Rebhum W.C. 1995. *Diseases of Dairy Cattle*. William and Wilkins, Baltimore.
- Rech R.R., Schild A.L., Driemeier D., Garmatz S.L., Oliveira F., Riet-Correa F. & Barros C.S.L. 2005. Febre catarral maligna no Rio Grande do Sul: epidemiologia, sinais clínicos e patologia. *Pesq. Vet. Bras.* 25(2):97-105.
- Sampaio F.A., Sampaio A.A. & Dacorso Filho P. 1972. Surto de febre catarral maligna em Campos, RJ. 8º Congr. Bras. Med. Vet., Brasília, p.275. (Resumo)
- Silva S.M.M.S., Cavalcante H.S., Viana G.E.N., Barbosa A.A. & Silva S.A.V. 2001. Surto de febre catarral maligna. 9º Enapave, Pirassununga, p.70. (Resumo)
- Smith B.P. 2002. *Large Animal Internal Medicine*. 3rd ed. Mosby, St Louis.
- Souza M.L., Afonso J.A.B., Costa N.A., Mendonça C.L., Tokarnia C.H., Pereira A.L.L., Rocha Filho J.S., Escrivão S.C. & Dantas F.R. 2003. Ocorrência de quatro casos de febre catarral maligna na clínica de bovinos, Campus Garanhuns, PE. XI Congr. Lat.-Am. Buiatria, Salvador, p.40. (Resumo)
- Torres S. 1924. Oca, mal do chifre, ou coriza gangrenosa dos bovinos. *Bolm Soc. Bras. Med. Vet.* 1(4):144-159.
- Torres S. 1938. A "oca" ou "mal do chifre" não é uma trypanossomiase. *Chácaras e Quintais* 58(6):725-726.
- Tokarnia C.H., Döbereiner J. & Canella C.F.C. 1959. Estudo sobre o "mal dos chifres" em gado do Nordeste e Norte do Brasil. *Arqs Inst. Biol. Animal*, Rio de J., 2:39-64.