

## Relação entre macrófagos espumosos ("foam cells") no fígado de bovinos e ingestão de *Brachiaria* spp no Brasil<sup>1</sup>

David Driemeier<sup>2</sup>, Jürgen Döbereiner<sup>3</sup>, Paulo Vargas Peixoto<sup>4</sup> e Marilene F. Brito<sup>5</sup>

**ABSTRACT.**- Driemeier D., Döbereiner J., Peixoto P.V. & Brito M.F. 1999. [Relationship between foamy macrophages in the liver of cattle and the ingestion of *Brachiaria* spp.] Relação entre macrófagos espumosos ("foam cells") no fígado de bovinos e ingestão de *Brachiaria* spp no Brasil. *Pesquisa Veterinária Brasileira* 19(2):79-83. Depto Patologia Clínica Veterinária, Faculdade de Veterinária, UFRGS, Cx. Postal 15094, Porto Alegre, RS 91540-000, Brazil.

To establish the etiological relationship and the appearance of foamy macrophages in the liver of cattle from tropical regions of Brazil, liver samples from the files of the Pathology Section of Embrapa-Projeto Sanidade Animal, Rio de Janeiro, were reviewed. A total of 55 liver samples of cattle which died from different causes between 1970 and 1991 were reexamined. Only samples of animals which grazed known pastures were reviewed. Foamy macrophages were not seen in the samples from 1970 to 1975, although 40 samples (72%) were from this period. Foamy macrophages were observed from 1976 on, coinciding with the introduction of *Brachiaria decumbens* from Australian seeds into Brazil. Some samples were from cattle with histories of photosensitization, which were at that time attributed to *Pithomyces chartarum*. The results of this study indicate that the liver changes are related to prolonged ingestion of *Brachiaria* spp.

**INDEX TERMS:** *Brachiaria decumbens*, *B. humidicola*, foamy macrophages (foam cells), cattle.

**RESUMO.**- Com o objetivo de estabelecer uma relação etiológica e caracterizar, cronologicamente, o aparecimento de macrófagos espumosos (foam cells), comuns em fígados de bovinos oriundos das regiões de clima tropical do Brasil, foram reexaminados cortes histológicos de fígado de bovinos dos arquivos do Setor de Anatomia Patológica da Embrapa-Projeto Sanidade Animal, RJ. O material utilizado provinha de investigações sobre causas de mortandades em bovinos nas regiões Norte, Centro-Oeste e Sudeste do Brasil, realizadas de 1970 a 1991. Foram estudados 55 fígados de bovinos afetados por enfermidades variadas. Somente foram usados

casos em que o tipo de pastagem era conhecido. Essa alteração não foi encontrada de 1970 até o final de 1975, embora 40 amostras (72,7%) tenham sido coletadas nesse período. A presença de macrófagos espumosos, observada a partir de 1976, coincidiu com a introdução da gramínea *Brachiaria decumbens* var. australiana no Brasil. Algumas amostras eram provenientes de bovinos que apresentaram histórico de fotossensibilização, na época atribuída ao fungo *Pithomyces chartarum*. Os achados indicam que essas alterações hepáticas são relacionadas com a ingestão de *Brachiaria* spp.

**TERMOS DE INDEXAÇÃO:** *Brachiaria decumbens*, *B. humidicola*, células espumosas, alterações hepáticas, bovinos.

<sup>1</sup>Aceito para publicação em 6 de julho de 1998.

<sup>2</sup>Depto Patologia Clínica Veterinária, Fac. Vet UFRGS, Cx. Postal 15094, Porto Alegre, RS 91540-000, E-mail: Davetpat@vortex.ufrgs.br. Fax 051-3191513; bolsista do CNPq (301076/93-6). Autor para correspondência.

<sup>3</sup>Embrapa-CNPAB/PSA, Km 47, Seropédica, RJ 23851-970; bolsista do CNPq (305294/88-1).

<sup>4</sup>Depto Epidemiologia e Saúde Pública, Universidade Federal Rural do Rio de Janeiro (UFRRJ), Seropédica, RJ 23851-970; bolsista do CNPq (302342/86-9).

<sup>5</sup>Depto Epidemiologia e Saúde Pública, Setor de Anatomia Patológica, UFRRJ.

### INTRODUÇÃO

Em 1972, a gramínea *Brachiaria decumbens* var. australiana foi introduzida no Brasil. A sua propagação, na formação de pastagens, se dava através das sementes, enquanto que a difusão da variedade anterior, já existente no país nessa época, introduzida pelo IPEAN (Inst. Pesq. Agropecuária do Norte, Belém) antes de 1972, era feita somente através de mudas (Hutton 1975, Nazário et al. 1977). Após a disseminação de *B. decumbens*, pelas sementes, surgiram inúmeros surtos de fotossensibilização em bovinos, a ponto de discutir-se sua

viabilidade no país, diante dos prejuízos que causava (Anônimo 1977). A fácil difusão e a alta capacidade de produção de massa verde em solos pobres, tornou essa gramínea de grande importância econômica para a pecuária brasileira, suplantando a desvantagem de causar fotossensibilização em ruminantes no cerrado (Fagliari et al. 1983). Em função do descrito na literatura, essas mortes foram atribuídas, na época, à presença do fungo *Pithomyces chartarum* (Amaral et al 1976). Entre os numerosos trabalhos que em seguida foram publicados sobre o assunto, especialmente envolvendo aspectos patológicos e epidemiológicos, se destacam os de Fagliari et al. (1993) e Alessi et al. (1994). Em todas as descrições de fotossensibilização no Brasil, os autores são unânimes em atribuir as lesões cutâneas a lesões hepáticas (fotossensibilização hepatógena).

Peixoto & Tokarna (1983) observaram grande quantidade de macrófagos espumosos no fígado de uma búfala, proveniente de um rebanho mantido em pastagem de *Brachiaria humidicola*, no qual ocorreram diversos casos de fotossensibilização; apesar de levantarem a hipótese de que essas lesões eram provocadas pela própria *Brachiaria*, uma vez que diferiam das provocadas por *Pithomyces chartarum*, não a comprovaram.

Leme et al. (1988) verificaram essas células espumosas no fígado de bovinos e Lemos et al. (1996) as observaram no

fígado de ovinos e, em ambos os casos, associaram sua presença à ingestão de *Brachiaria decumbens*. Silva (1989) também descreveu estas alterações, entretanto, supôs que estavam associadas à "cara inchada" dos bezerros; 52,2% dos animais estudados com essa enfermidade apresentavam os referidos macrófagos no fígado. No estudo ultramicroscópico, esse autor demonstrou estruturas com imagem negativa, de contorno semelhante a cristais revestidos por membrana, assemelhando-se a fagolisossomos, no citoplasma dos macrófagos.

O objetivo desse trabalho foi o de verificar, cronologicamente, uma possível relação entre o aparecimento de células com citoplasma espumoso com a introdução de *B. decumbens* no Brasil e ratificar, através de reexame de material de arquivo, essa gramínea como causa dessa alteração.

## MATERIAL E MÉTODOS

Foram reexaminadas 55 amostras de fígado de bovinos retirados dos arquivos do Setor de Anatomia Patológica (SAP) da Embrapa-Sanidade Animal, Km 47, Seropédica, RJ. O material provinha de investigações sobre causas de mortandades em bovinos nas regiões Norte, Centro-Oeste e Sudeste do Brasil, realizadas de 1970 a 1991. Estas amostras foram coletadas em bovinos que morreram ou foram sacrificados, afetados por diversas enfermidades. Os dados sobre os animais foram obtidos dos cadernos de registros das viagens de estudos da equipe técnica do Setor de Anatomia Patológica da Embrapa-Sanidade Animal, efetuados nessas regiões. As lâminas dos casos estudados, coradas com hematoxilina-eosina (HE), foram novamente avaliadas quanto à presença de células espumosas.

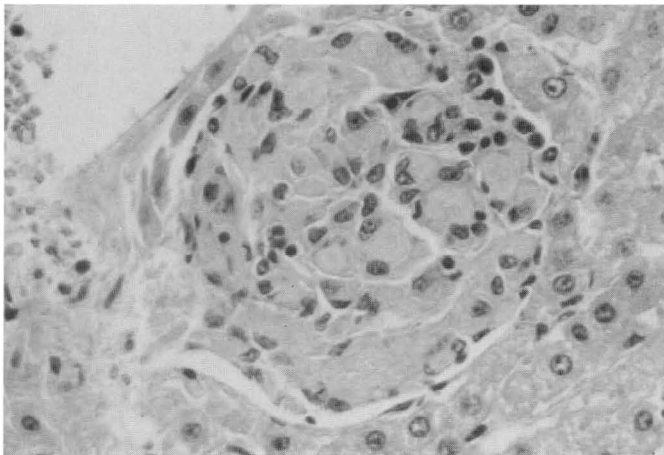


Fig. 1. Fígado com macrófagos de citoplasma espumoso formando um foco próximo a veia centrolobular (Bov. 3873). HE, obj. 40.

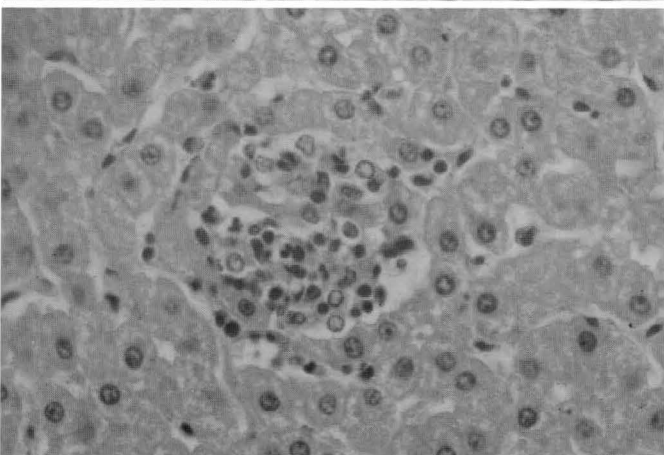
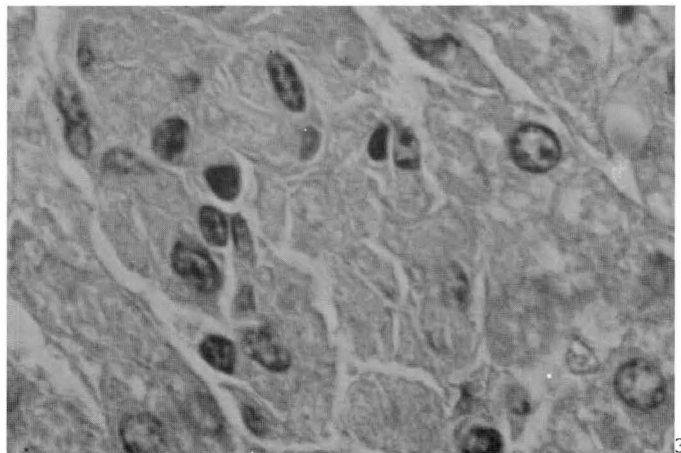


Fig. 2. Infiltrado focal de células mononucleares e alguns neutrófilos no fígado, possivelmente representando as fases iniciais de formação dos focos de macrófagos espumosos (Bov. 4658). HE, obj. 25.

Fig. 3. Macrófagos com citoplasma espumoso presentes no fígado, apresentando estruturas com imagem negativa de cristais semelhantes a fendas de colesterol (Bov. 4664). HE, obj. 100.



Quadro 1. Dados epidemiológicos dos bovinos utilizados no estudo sobre macrófagos espumoso ("foam cells") no fígado, no Brasil

No. de ordem	Bovino no.	Sexo	Idade	"Foam cells"	Morte (forma)	Data da coleta	Procedência (Município, Estado)	Pastagem	Diagnóstico clínico-patológico
1	2817	m	2 anos	- <sup>a</sup>	Sacrif.	05.07.70	Pantanal Corumbá, MS	Natural	Verminose, Intoxicação por <i>Solanum malacoxydon</i> , incipiente
2	2818	f	4 anos	-	Sacrif.	06.07.70	Pantanal Corumbá, MS	Natural	Intoxicação por <i>S. malacoxydon</i> , moderada
3	2819	f	4 anos	-	Sacrif.	07.07.70	Pantanal Corumbá, MS	Natural	Intoxicação por <i>S. malacoxydon</i> , acentuada
4	2821	m	4 anos	-	Sacrif.	11.07.70	Pantanal Poconé, MT	Natural	Intoxicação por <i>Ipomea fistulosa</i>
5	2822	f	30 meses	-	Sacrif.	14.07.70	Poconé, MT	Natural	Intoxicação por <i>S. malacoxydon</i> , em recuperação
6	2823	m	2 anos	-	Sacrif.	14.07.70	Poconé, MT	Natural	Intoxicação por <i>S. malacoxydon</i> , moderada
7	2825	f	6 anos	-	Sacrif.	17.07.70	Barra do Bugres, MT	Colonião	"Cara inchada"
8	2826	m	18 meses	-	Sacrif.	18.07.70	Barra do Bugres, MT	Colonião	Deficiência de cobalto
9	2827	f	3 anos	-	Sacrif.	21.07.70	Chapada dos Guimarães, MT	Natural	Deficiência de cobalto
10	2828	f	6 anos	-	Sacrif.	22.07.70	Mineiros, GO	Colonião	Deficiência de cobalto, fígado com esteatose
11	3320	m	4 anos	-	Sacrif.	06.04.72	Poconé, MT	Natural	Intoxicação por <i>S. malacoxydon</i> , verminose gastrointestinal
12	3324	m	4 anos	-	Sacrif.	05.04.72	Barra do Bugres, MT	Colonião	Deficiências de cobalto e cobre
13	3325	m	4 anos	-	Sacrif.	09.04.72	Barra do Bugres, MT	Colonião	Deficiência de cobalto
14	3327	f	1 ano	-	Sacrif.	11.04.72	Rondonópolis, MT	Colonião	"Cara inchada"
15	3330	m	5 anos	-	Sacrif.	15.04.72	Torixoré, MT	Colonião	Deficiências de cobalto e cobre
16	3331	f	7 anos	-	Sacrif.	15.04.72	Torixoré, MT	Colonião	"Cara inchada"
17	3332	f	4 anos	-	Sacrif.	18.04.72	Barra do Bugres, MT	Colonião	Deficiência de cobalto, esteatose hepática
18	3333	m	18 meses	-	Sacrif.	18.04.72	Barra do Bugres, MT	Colonião	"Cara inchada" curada
19	3335	f	5 anos	-	Sacrif.	19.04.72	Barra do Bugres, MT	Colonião	"Cara inchada"
20	3413	f	30 meses	-	Sacrif.	30.09.72	Rondonópolis, MT	Colonião	"Cara inchada"
21	3415	m	22 meses	-	Sacrif.	02.10.72	Rondonópolis, MT	Colonião	"Cara inchada"
22	3417	f	4 anos	-	Sacrif.	04.10.72	Rondonópolis, MT	Colonião	"Cara inchada"
23	3418	m	14 meses	-	Sacrif.	05.10.72	Rondonópolis, MT	Colonião	"Cara inchada"
24	3419	m	1 ano	-	Sacrif.	05.10.72	Rondonópolis, MT	Colonião	"Cara inchada"
25	3420	f	28 meses	-	Sacrif.	06.10.72	Poxoré, MT	Colonião	"Cara inchada"
26	3421	f	5 anos	-	Sacrif.	07.10.72	Rondonópolis, MT	Colonião	"Cara inchada" curada e subdeficiência de cobre
27	3422	f	15 anos	-	Sacrif.	07.10.72	Rondonópolis, MT	Colonião	Subdeficiência de cobre
28	3423	f	6 anos	-	Sacrif.	07.10.72	Rondonópolis, MT	Colonião	Deficiência de cobre
29	3425	m	30 meses	-	Sacrif.	09.10.72	Rondonópolis, MT	Colonião	"Cara inchada"
30	3440	f	4 anos	-	Sacrif.	22.03.72	Poconé, MT	Natural	Intoxicação por <i>S. malacoxydon</i>
31	3719	m	7 meses	-	Sacrif.	03.07.74	Pires do Rio, GO	Colonião/ natural	"Cara inchada"
32	3721	m	30 meses	-	Sacrif.	04.07.74	Pires do Rio, GO	Colonião/ natural	"Cara inchada"
33	3730	m	10 meses	-	Sacrif.	01.08.74	Rondonópolis, MT	Colonião	"Cara inchada" e deficiência de cobre
34	3731	f	10 meses	-	Sacrif.	01.08.74	Rondonópolis, MT	Colonião	"Cara inchada"
35	3732	f	10 meses	-	Sacrif.	01.08.74	Rondonópolis, MT	Colonião	"Cara inchada"
36	3733	m	3 meses	-	Sacrif.	01.08.74	Rondonópolis, MT	Colonião	"Cara inchada"
37	3744	m	9 meses	-	Sacrif.	17.02.75	Itiquira, MT	Natural	"Cara inchada" curada
38	3745	m	1 ano	-	Sacrif.	17.02.75	Itiquira, MT	Natural	"Cara inchada"
39	3746	m	8 meses	-	Sacrif.	17.02.75	Itiquira, MT	Natural	"Cara inchada" curada
40	3747	m	9 meses	-	Sacrif.	17.02.75	Itiquira, MT	Natural	"Cara inchada" curada
41	3805	f	18 meses	-	Sacrif.	26.05.76	Xapuri, AC	Colonião/ natural	Intoxicação por <i>Palicourea marcgravii</i>
42	3806	f	2 anos	-	Sacrif.	29.05.76	Xapuri, AC	Jaraguá/ colonião	"Cara inchada"
43	3807	f	9 meses	-	Sacrif.	29.05.76	Rio Branco, AC	Jaraguá/ colonião	"Cara inchada"
44	3815	f	14 meses	+	Sacrif.	01.08.76	Sto Ant <sup>o</sup> . do Leverger, MT	<i>Brachiaria decumbens</i>	Lesões de fotossensibilização, em cura
45	3862	m	8 meses	-	Sacrif.	03.10.78	Rondonópolis, MT	Colonião	"Cara inchada"
46	3863	m	8 meses	-	Sacrif.	03.10.78	Rondonópolis, MT	Colonião	"Cara inchada"
47	3872	f	Adulta	++	Natural	22.03.79	Cassilândia, MS	Pasto misto/ <i>Brachiaria</i> spp	Botulismo
48	3873	f	5 anos	+++	Sacrif.	18.10.79	Rondonópolis, MT	<i>Brachiaria</i> spp/ colonião	"Cara inchada" e subdeficiência de cobre
49	4628	f	4 anos	++	Natural	21.01.87	Rancharia, SP	<i>Brachiaria decumbens</i>	Botulismo
50	4519	f	6 anos	++	Sacrif.	28.06.80	Nobres, MT	<i>Brachiaria</i> spp	"Cara inchada"
51	4658	m	1 ano	+	Sacrif.	14.06.88	Luiz Antônio, SP	<i>Brachiaria</i> spp	Verminose gastrointestinal
52	4659	f	3 anos	++	Sacrif.	14.06.88	São Simão, SP	<i>Brachiaria</i> spp	Hemoncose
53	4664	f	30 meses	+	Sacrif.	04.01.91	José Bonifácio, SP	<i>Brachiaria humidicola</i>	Botulismo
54	4668	f	3 anos	++	Natural	21.02.91	Uberaba, MG	<i>Brachiaria decumbens</i>	Botulismo
55	4670	f	3 anos	+	Sacrif.	01.05.91	Sales, SP	<i>Brachiaria decumbens</i>	Deficiência de cobalto

<sup>a</sup>+++ Lesão acentuada, ++ moderada, + leve, - ausente.

## RESULTADOS

Os resultados estão resumidos no Quadro 1. Os fragmentos de fígado examinados eram provenientes de bovinos mantidos em diversos tipos de pastagem, que apresentaram as seguintes doenças: botulismo, "cara inchada" (periodontite) dos bezerros, verminose gastrointestinal, intoxicações por *Solanum malacoxylon* ("espichamento"), *Ipomoea fistulosa* e *Palicourea marcgravii*, e deficiências de cobalto e de cobre. Os diagnósticos das enfermidades basearam-se principalmente em achados epidemiológicos, clínicos, de necropsia, histopatológicos e análises químicas.

No exame histológico não se observaram macrófagos espumosos nas 40 amostras de fígado coletadas no período compreendido entre 1970 e 1975. A partir de 1976, porém, observaram-se os primeiros casos em que havia presença de macrófagos com citoplasma espumoso ("foam cells") no fígado dos bovinos. Quando isoladas, estas células eram difíceis de distinguir de hepatócitos adjacentes, porém eram bem reconhecíveis quando formavam aglomerados, mais frequentes ao redor das veias centrolobulares (Fig. 1). Por vezes, as células espumosas formavam células multinucleadas. Em alguns focos com macrófagos de citoplasma pouco evidente, às vezes associados com alguns linfócitos (Fig. 2), havia presença de neutrófilos em meio a restos de hepatócitos necróticos. Quando observados com objetiva de imersão, os macrófagos espumosos, por vezes, apresentavam estruturas com imagens negativas de cristais, semelhantes a fendas de colesterol (Fig. 3). A intensidade das alterações relativas às células espumosas variava de leve a moderada. Em um caso, as alterações foram consideradas acentuadas (Nº 48, Bov. 3873); neste mesmo caso, o baço também foi examinado e apresentava o mesmo tipo de macrófagos.

## DISCUSSÃO

O aparecimento dos macrófagos espumosos no fígado de bovinos, coletados a partir de 1976, coincide com a introdução de *Brachiaria* spp como pastagem principal. Pela revisão do material de arquivo, verifica-se que macrófagos de citoplasma espumoso não estavam presentes em bovinos que não ingeriram *Brachiaria* sp, o que indica a relação entre a sua presença e a ingestão da planta.

Entretanto, a relação dessas células com a fotossensibilização não está bem estabelecida. Döbereiner et al. (1976) e Alessi et al. (1994) não descreveram a presença de macrófagos espumosos em surtos de fotossensibilização cujos animais pastavam em *Brachiaria decumbens*. Nesse caso, sugere-se que para o aparecimento dessas células, é necessário um longo período de ingestão de *Brachiaria* spp. De fato, ovinos alimentados durante 77 dias exclusivamente com *Brachiaria decumbens* com baixa contagem de esporos de *P. chartarum*, não demonstraram fotossensibilização e, após sacrifício ao fim desse período, não apresentaram macrófagos espumosos no fígado, embora tivessem apresentado colangiopatia com acúmulo de cristais em ductos biliares (Driemeier et al. 1997). De outros 5 ovinos mantidos em pastagem de *B. decumbens*, um apresentou fotossensibilização após 70 dias e foi sacrifi-

cado. No exame do fígado desse animal, verificaram-se colangite e presença de cristais nas vias biliares, mas não havia macrófagos espumosos. Os outros 4 ovinos pastaram exclusivamente *B. decumbens* durante 150 dias e não mostraram sintomas de fotossensibilização; entretanto, após sacrifício, ao exame histopatológico foi constatada a presença de macrófagos espumosos no fígado e em linfonodos, além de leve a moderada colangite com presença de cristais nas vias biliares (Driemeier et al. 1998). Silva (1989) observou a presença incipiente de células espumosas no fígado de bovinos com 5 a 8 meses de idade, que apresentaram "cara inchada" e, provavelmente, eram mantidos em pastagem de *Brachiaria* sp, sem sintomas de fotossensibilização. Nos animais mais velhos essas alterações eram mais acentuadas. Há, possivelmente, uma relação entre macrófagos espumosos e graus variados de obstrução biliar. As lesões dos ductos biliares poderiam ser resultantes da eliminação de substâncias tóxicas pela alimentação com *Brachiaria* spp, sejam estas atribuídas à esporidesmina produzida por *P. chartarum* (Alessi et al. 1994) ou à composição do próprio capim. Graydon et al. (1991) e Driemeier et al. (1997) verificaram, em ovinos alimentados com *B. decumbens* com baixa contagem de esporos de *P. chartarum*, a presença de estruturas cristalóides nos ductos biliares. Segundo Patrick (1983), em humanos as patologias biliares que causam obstrução de ductos biliares cursam frequentemente com coleções de macrófagos com ou sem formação de células multinucleadas no parênquima hepático.

A presença de esporidesmina não tem sido confirmada em muitos surtos de fotossensibilização no Brasil (Lemos et al. 1996, Meagher et al. 1996). O achado de estruturas com imagem negativa de cristais semelhantes a fendas de colesterol, só visíveis em aumentos maiores, representam material fagocitado por macrófagos e podem ser vistos, através da ultraestrutura, também em hepatócitos e macrófagos de bovinos sadios de abatedouro, que se alimentavam de *Brachiaria* spp (Driemeier et al. 1998).

## REFERÊNCIAS

- Alessi A.C., Fagliari, J.J., Okuda H.T. & Passipieri M. 1994. Intoxicação natural de bovinos pela micotoxina esporidesmina. 4. Lesões hepáticas. Arq. Bras. Med. Vet. Zootec. 46 (4):319-328.
- Amaral R.E., Nazario W & Andrade S.O. 1976. Ocorrência do fungo *Pithomyces chartarum* (Berk. & Curt.) M.B. Ellis em grãos e forrageiras no Brasil. IX Congr. Bras. Fitopatologia, Campinas, p.82.
- Anônimo 1977. *Brachiaria decumbens*. Fotossensibilização em bovinos. Noticioso Rhodia-Meriéux, p. 7-9.
- Döbereiner J., Tokarnia C.H., Monteiro M.C.C., Cruz L.C.H., Carvalho E.G. & Primo A.T. 1976. Intoxicação de bovinos e ovinos em pastos de *Brachiaria decumbens* contaminados por *Pithomyces chartarum*. Pesq. Agropec. Bras., Sér. Vet. 11:87-94.
- Driemeier D., Kreimeier R.D., Colodel E.M., Fries C., Seitz A.L. Oliveira R.T. & Schmitt A.C. 1997. Colangiopatia experimental induzida por alimentação de ovinos com *Brachiaria decumbens*. VIII Encontro Nacional de Patologia Veterinária, 21 - 25 julho, Pirassununga, SP (Resumo PE-16).
- Driemeier D., Barros S.S., Peixoto P.V., Tokarnia C.H., Döbereiner J. & Brito M.F. 1998. Estudos histológico, histoquímico e ultraestrutural de fígados e linfonodos de bovinos com presença de macrófagos espumosos ("foam cells"). Pesq. Vet. Bras.18(1):29-34.
- Fagliari J.J., Passipieri M. & Oliveira J.A. 1983. Sintomas de fotossensibilização

- em bezerros alimentados com leite materno. Arq. Bras. Med. Vet. Zootec. 35(4): 479-484.
- Fagliari J.J., Okuda H.T., Kuchembuck M.R.G. & Curi P.R. 1993. Intoxicação natural de bovinos pela micotoxina esporidesmina. I. Aspectos epidemiológicos. Arq. Bras. Med. Vet. Zootec. 45(3): 263-274.
- Graydon R.J., Hamid H., Zahari P. & Gardiner C. 1991. Photosensitisation and crystal-associated cholangiohepatopathy in sheep grazing *Brachiaria decumbens*. Aust. Vet. J. 68(7):234-236.
- Hutton E.M. 1975. Report on the *Brachiaria decumbens* problem on Fazenda São Tomás Abóboras of Carlos Cunha, Rio Verde, Goiás, visited August 15, 1975. IPB Comércio de Sementes Ltda. 3p. (Datilografado)
- Leme M.C.M., Mandorino I., Macruz R. & Campdelli Filho, O. 1988. Lesões degenerativas nodulares no fígado de bovinos mantidos em pastos de *Brachiaria* sp no Estado de São Paulo, Brasil. Inst. Biológico, S. Paulo, 55: 54.
- Lemos R.A.A., Ferreira L.C.L., Silva S.M., Nakato L. & Salvador S.C. 1996. Fotossensibilização e colangiopatia associada a cristais em ovinos em pastagem de *Brachiaria decumbens*. Ciência Rural, Santa Maria, 26:109-113.
- Meagher L.P., Wilkins A.L., Miles C.O., Collin R.G. & Fagliari J.J. 1996. Hepatogenous photosensitization of ruminants by *Brachiaria decumbens* and *Panicum dichotomiflorum* in the absence of sporidesmin: lithogenic saponins may be responsible. Vet. Hum. Toxicol. 38:271-274.
- Nazário W., Amaral R.E.M., Angeli V.M., Cappellaro C.E.M.P.D.M., Fernandes N.S. & Camargo W.V.A. 1977. Intoxicação experimental produzida pelo *Pithomyces chartarum* (Berk. & Curt.) M.B. Ellis, isolado de *Brachiaria decumbens*. Biológico, S. Paulo, 43(5,6):125-131.
- Patrick R.S. 1983. Colour Atlas of Liver Pathology. Harwey Miller, Oxford University. 174p.
- Peixoto P.V. & Tokarnia C.H. 1983. Comunicação pessoal (Univ. Fed. Rural do Rio de Janeiro).
- Silva L. B. 1989. Alterações hepáticas em bovinos acometidos de doença periodontal (cara inchada). Tese de Mestrado, Universidade Federal de Minas Gerais, Belo Horizonte. 27p.