

Intoxicação por closantel em ovinos e caprinos no Estado de Santa Catarina¹

Fernando Henrique Furlan², Joelma Lucioli², Vanessa Borelli³, Joandes Henrique Fontequê⁴, Luiz Stolf⁴, Sandra Davi Traverso² e Aldo Gava^{2*}

ABSTRACT.- Furlan F.H., Lucioli J., Borelli V., Fontequê J.H., Stolf L., Traverso S.D. & Gava A. 2009. [Poisoning by closantel in sheep and goats in the State of Santa Catarina, Brazil.] Intoxicação por closantel em ovinos e caprinos no Estado de Santa Catarina. *Pesquisa Veterinária Brasileira* 29(1):89-93. Departamento de Medicina Veterinária, Centro de Ciências Agroveterinárias, Universidade do Estado de Santa Catarina, Lages, SC 88520-000, Brazil. E-mail: a2ag@cav.udesc.br

Two outbreaks of closantel overdosage in sheep and goat flocks are described. In the first outbreak 12 sheep were affected, 5 of them showed blindness, three sheep died (Sheep 1-3) and two were euthanized 6 months after the onset of clinical manifestation (Sheep 4 and 5). In the second outbreak 26 goats were affected, from which six survived despite blindness and one was euthanized. Clinically the animals showed depression, ataxia, motor incoordination, decreased or absent pupil reflexes. In some animals this clinical picture developed to bilateral blindness, with no reaction to threat and bilateral irresponsive midriasis. In the ophthalmic examination retinal vessel atrophy and hyperreflexia were observed. The histological examination showed myelin edema leading to *status spongiosus* in the central nervous system and compressive neuropathy of the optic nerve, associated with retinal degeneration and/or atrophy. This report aims to describe the epidemiologic, clinic and pathologic aspects of closantel overdosage in sheep and goats.

INDEX TERMS: Closantel, sheep, goats, status spongiosus, retinal degeneration.

RESUMO.- Descrevem-se dois surtos de intoxicação por closantel, um em ovinos e outro em caprinos, no Estado de Santa Catarina. No primeiro surto, de 12 ovinos que adoeceram 5 apresentaram cegueira, desses três morreram (Ovinos 1-3) e dois (Ovinos 4 e 5) foram eutanasiados, 6 meses após ficarem cegos. No segundo surto, de 26 caprinos que adoeceram, seis animais sobreviveram, porém ficaram cegos, e um deles foi eutanasiado. Clinicamente os animais apresentavam depressão, ataxia, incoordenação motora e reflexo pupilar diminuído a ausente. Em alguns animais esse quadro evoluiu para cegueira bilateral com ausência de reflexo de ameaça e midríase bilateral irresponsiva. Ao exame of-

tálmico verificou-se atrofia dos vasos da retina e hiperreflexia. Pelo exame histológico observou-se edema mielínico levando a *status spongiosus* no sistema nervoso central e neuropatia compressiva no nervo óptico, acompanhada de degeneração e/ou atrofia da retina. O objetivo deste trabalho é descrever os aspectos epidemiológicos, clínicos e patológicos da intoxicação por closantel em ovinos e caprinos.

TERMOS DE INDEXAÇÃO: Closantel, ovinos, caprinos, status spongiosus, degeneração de retina.

INTRODUÇÃO

Closantel é um anti-helmíntico derivado da salicilanida eficaz contra *Fasciola hepatica*, *Haemonchus contortus* e *Oestrus ovis*, utilizado principalmente em bovinos, ovinos e caprinos; a sua ação se dá pela interferência da fosforilação oxidativa desses parasitos (Dorchies et al. 1997, Waruiru 1997, Fairweather & Boray 1999).

A intoxicação ocorre acidentalmente quando o produto é utilizado em sobredosagens. Closantel pode causar cegueira, apatia, incoordenação motora e em alguns casos, até mesmo a morte. A intoxicação natural por Closantel já foi descrita em ovinos e caprinos (Button & Jerrett 1987, Obwolo et al. 1989, Borges et al. 1999, Gill et al. 1999,

¹ Recebido em 3 de junho de 2008.

Aceito para publicação em 9 de setembro de 2008.

² Laboratório de Patologia Animal, Departamento de Medicina Veterinária, Centro de Ciências Agroveterinárias, Universidade do Estado de Santa Catarina (UDESC), Av. Luiz de Camões 2090, Bairro Conta Dinheiro, Lages, SC 88520-000, Brasil. *Autor para correspondência: a2ag@cav.udesc.br

³ Programa de Pós-Graduação em Ciências Veterinárias, área de concentração em Patologia Veterinária, Centro de Ciências Agroveterinárias, UDESC, Lages, SC.

⁴ Hospital de Clínica Veterinária, Departamento de Medicina Veterinária, Centro de Ciências Agroveterinárias, UDESC, Lages, SC.

Barlow et al. 2002, Ecco et al. 2006, Van der Lugt & Venter 2007), caninos (McEntee et al. 1995) e foi reproduzida experimentalmente em ovinos (Gill et al. 1999), caprinos (Ecco et al. 2006) e bovinos (Pérez et al. 1988). Histologicamente as lesões mais evidentes são edema mielínico no SNC (*status spongiosis*) e nervo óptico, degeneração e depleção da camada fotorreceptora e/ou camadas nucleares da retina (Button & Jerrett 1987, Pérez et al. 1988, Obwolo et al. 1989, Borges et al. 1999, Gill et al. 1999, Barlow et al. 2002, Ecco et al. 2006, Van der Lugt & Venter 2007).

Descrevem-se neste trabalho dois surtos de intoxicação por closantel, um em ovinos e outro em caprinos, ocorridos no Estado de Santa Catarina.

MATERIAL E MÉTODOS

O primeiro surto ocorreu em Lages/SC e os históricos e dados clínicos dos animais foram obtidos junto ao proprietário e em visita à propriedade. Desse surto, cinco ovinos apresentaram cegueira e foram necropsiados. O segundo surto ocorreu no município de Videira/SC e os históricos e dados clínicos foram obtidos junto ao proprietário e ao técnico agropecuário que dava assistência à propriedade. Um caprino clinicamente doente foi necropsiado. Fragmentos de órgãos, incluindo SNC, foram coletados em solução de formalina tamponada 10% e fixados por 72 horas. Olhos e nervo óptico dos 6 animais necropsiados e de 3 animais controles foram coletados em solução de Bouin e fixados por 24 horas. Do SNC foram estudados cortes transversais de 5 regiões: córtex cerebral sobre o quiasma óptico, córtex cerebral e tálamo sobre o corpo mamilar, mesencéfalo sobre a fossa interpeduncular, cerebelo e ponte sobre o pedúnculo cerebelar e óbex. As amostras foram rotineiramente processadas para exame histológico e coradas pela técnica de Hematoxilina e Eosina (HE).

RESULTADOS

Em maio de 2006 numa propriedade localizada em Lages/SC, foram atendidos ovinos que apresentaram diarreia, cegueira e morte após vermifugação com closantel. Os animais com peso de 16-37 kg foram tratados com 10ml de closantel por via oral para controle da hemoncose e a dosagem foi repetida após 10 dias. Dos 25 animais tratados, 12 adoeceram após 48 horas da primeira administração. Clinicamente os ovinos apresentaram diarreia, depressão, ataxia, incoordenação motora e reflexo pupilar diminuído a ausente (direto e consensual). Adicionalmente cinco animais (Ovinos 1-5) apresentavam cegueira bilateral com ausência de reflexo de ameaça, midríase bilateral irresponsiva (Fig. 1) e durante a locomoção os animais chocavam-se contra obstáculos. Após 48 horas da segunda vermifugação, dois animais morreram (Ovinos 1 e 2) e três foram internados no Hospital de Clínica Veterinária da UDESC; um deles morreu após três dias (Ovino 3). Os dois ovinos restantes (Ovinos 4 e 5) permaneceram cegos, porém, alimentavam-se normalmente. Ao exame oftálmico apresentavam midríase total sem reflexo fotomotor, atrofia dos vasos da retina e reflexão aumentada do *tapetum lucidum*, caracterizando hiperreflexia. Não foi observada melhora na função visual e os animais permaneceram cegos por seis meses quando foram eutanasiados e necropsiados.

O segundo surto ocorreu em junho de 2007 no município de Videira/SC. Um lote de 90 cabras adultas foi tratado com closantel, e a dose (1ml/10kg PV) foi repetida após 35 dias. Para a aplicação do medicamento os animais não foram pesados, apenas uma estimativa de peso foi realizada e após a segunda aplicação 20 animais morreram e 6 ficaram cegos. Um animal com cegueira bilateral (Caprino 1) foi levado ao Laboratório de Patologia Animal CAV/UDESC para necropsia 25 dias após a segunda utilização de closantel. Clinicamente esse animal apresentava depressão, cegueira bilateral com ausência de reflexo de ameaça, midríase bilateral irresponsiva, reflexo pupilar ausente e quando movimentado chocava-se contra obstáculos.

Ao exame histológico foram observadas lesões na substância branca do encéfalo, na retina e no nervo óptico. As lesões de retina tornam-se mais evidentes quando observadas comparadamente a um controle (Fig.2a). Nos ovinos 1-3, que morreram até 5 dias após a última administração de closantel, observaram-se na retina: hiperplasia da camada pigmentar; degeneração e fragmentação de cones e bastonetes; depleção celular acentuada com picnose e cariorrexia de algumas células associada à macrófagos na camada nuclear externa; atrofia acentuada e vacuolização nas camadas plexiformes externa e interna; depleção celular leve na camada nuclear interna; vacuolização severa em citoplasma de células ganglionares (Fig.2b), poucas vezes associada à morte celular e atrofia leve a moderada da camada de fibras do nervo óptico. Por vezes, observaram-se ainda algumas áreas de necrose com fios de fibrina envolvendo as camadas de cones e bastonetes, camada nuclear externa, camada plexiforme externa e camada nuclear interna. Nos Ovinos 4, 5 e no Caprino 1 que foram necropsiados 180, 180 e 25 dias após apresentarem cegueira, verificaram-se hiperplasia da camada pigmentar, atrofia severa na camada de cones e bastonetes, e camadas plexiformes externa e interna. Na camada nuclear externa havia depleção celular acentuada, ficando reduzida a uma camada de células nos Ovinos 4 e 5 (Fig.2c) e a duas camadas de células no Caprino 1. Na camada nuclear interna e na camada de células ganglionares verificou-se diminuição discreta no número de células. Adicionalmente nos Ovinos 4



Fig.1. Dilatação acentuada de pupila, na intoxicação por closantel (Ovino 1).

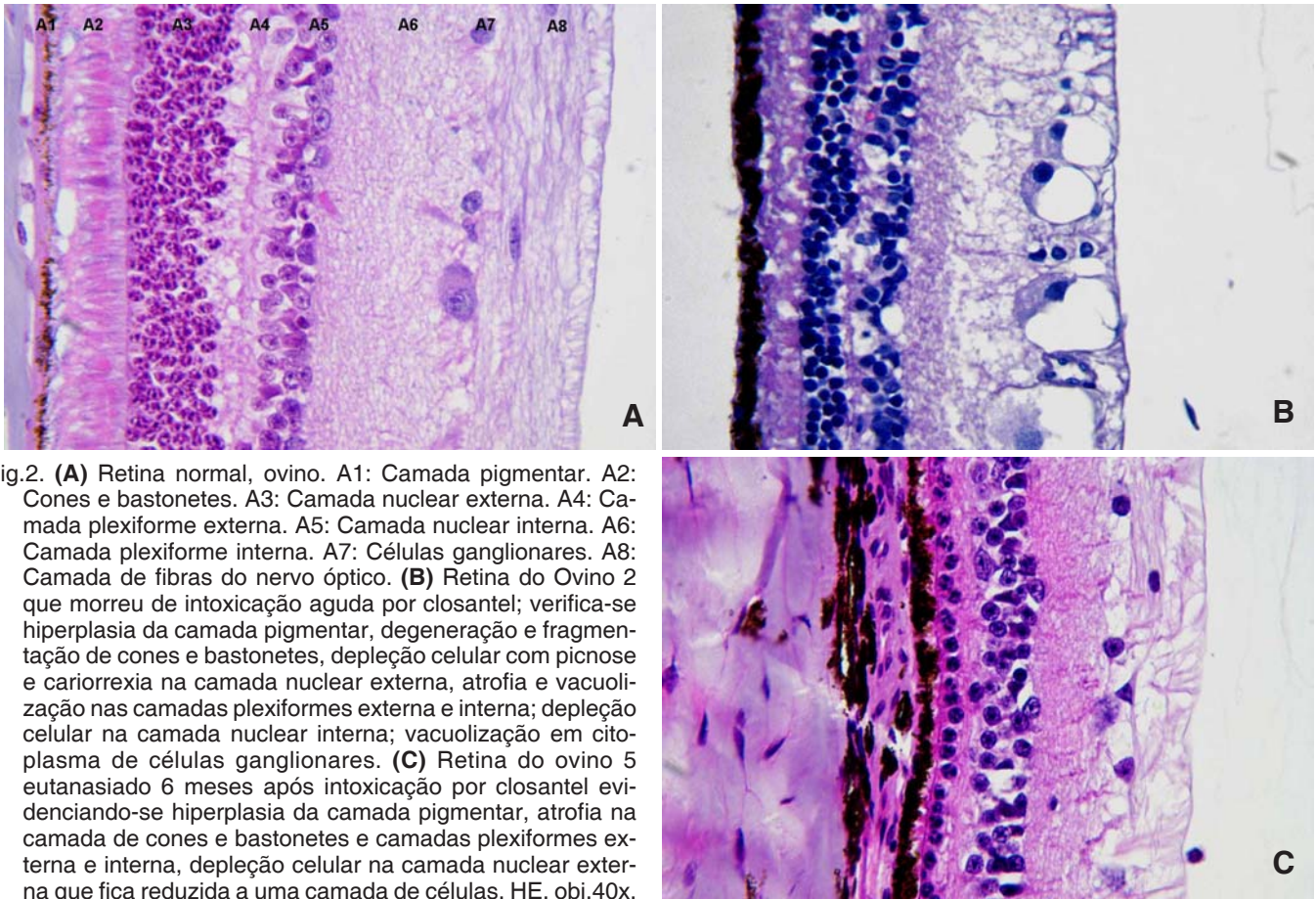


Fig.2. **(A)** Retina normal, ovino. A1: Camada pigmentar. A2: Cones e bastonetes. A3: Camada nuclear externa. A4: Camada plexiforme externa. A5: Camada nuclear interna. A6: Camada plexiforme interna. A7: Células ganglionares. A8: Camada de fibras do nervo óptico. **(B)** Retina do Ovino 2 que morreu de intoxicação aguda por closantel; verifica-se hiperplasia da camada pigmentar, degeneração e fragmentação de cones e bastonetes, depleção celular com picnose e cariorrexia na camada nuclear externa, atrofia e vacuolização nas camadas plexiformes externa e interna; depleção celular na camada nuclear interna; vacuolização em citoplasma de células ganglionares. **(C)** Retina do ovino 5 eutanasiado 6 meses após intoxicação por closantel evidenciando-se hiperplasia da camada pigmentar, atrofia na camada de cones e bastonetes e camadas plexiformes externa e interna, depleção celular na camada nuclear externa que fica reduzida a uma camada de células. HE, obj.40x.

e 5, em algumas áreas observou-se migração de células pigmentadas para outras camadas da retina.

As lesões em nervo óptico foram observadas nos Ovinos 1, 2, 3 e no Caprino 1, e consistiam em vacuolização nas áreas periféricas de intensidade leve nos Ovinos 1, 2 e 3 e moderada a severa no Caprino 1. Neste último observou-se adicionalmente algumas áreas com intensa vacuolização (Fig.3) e por vezes necrose na região central do nervo óptico.

No SNC as alterações consistiram em *status spongiosus*

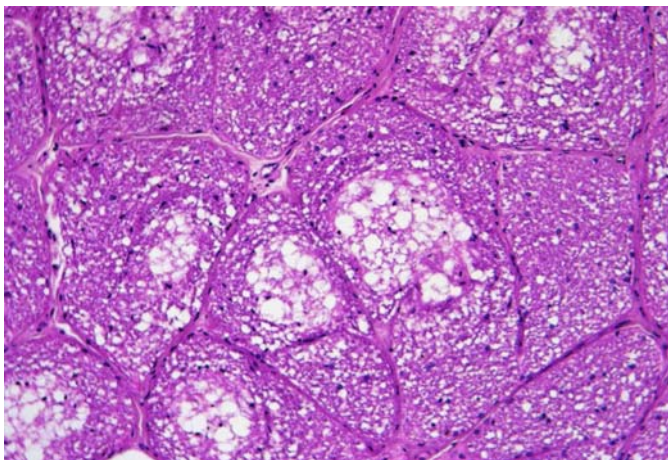


Fig.3. Vacuolização na região central do nervo óptico, na intoxicação por closantel em caprino. HE, obj.20x.

na substância branca do encéfalo e tronco encefálico. Vacúolos na substância branca cerebral foram verificados principalmente na periferia do tálamo e hipocampo (Fig.4), e nas áreas ventrais periféricas do mesencéfalo e bulbo. A intensidade de *status spongiosus* foi moderada nos Ovinos 1-3, leve nos Ovinos 4 e 5 e acentuada no Caprino 1, sendo a vacuolização mais intensa nas áreas afetadas ao redor de vasos. As lesões observadas nos surtos de intoxicação por closantel em ovinos e caprinos estão resumidas no Quadro 1.

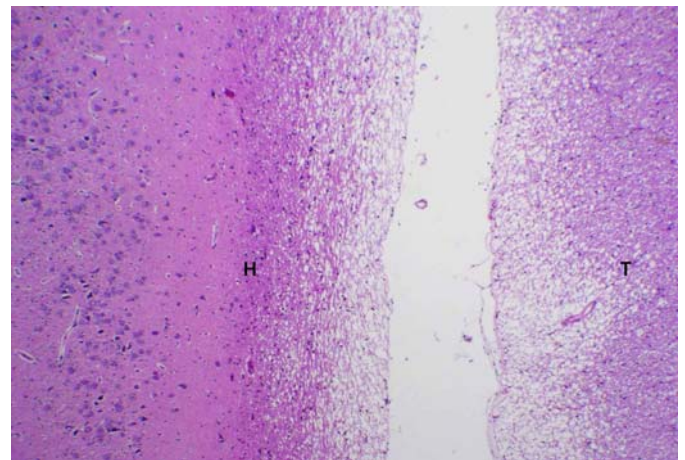


Fig.4. Vacuolização acentuada na periferia de tálamo (T) e hipocampo (H) em caprino intoxicado por closantel. HE, obj.4x.

Quadro 1. Identificação dos animais, tempo dose/morte e lesões em ovinos e caprinos intoxicados com closantel

Espécie	Animal no.	Surto	Tempo (dias) ^a	Lesões		
				SNC	Nervo óptico	Retina
Ovina	1	1	2	<i>Status spongiosus</i> moderado	Vacuolização leve na periferia	Degeneração e fragmentação da camada fotorreceptora, atrofia de camadas nuclear externa, interna e plexiformes. Vacuolização acentuada de células ganglionares
Ovina	2	1	2	<i>Status spongiosus</i> moderado	Vacuolização leve na periferia	Degeneração e fragmentação da camada fotorreceptora, atrofia de camadas nuclear externa, interna e plexiformes. Vacuolização acentuada de células ganglionares
Ovina	3	1	5	<i>Status spongiosus</i> moderado	Vacuolização leve na periferia	Degeneração e fragmentação da camada fotorreceptora, atrofia de camadas nuclear externa, interna e plexiformes. Vacuolização acentuada de células ganglionares
Ovina	4	1	180	<i>Status spongiosus</i> leve	Sem alterações	Atrofia acentuada das camadas fotorreceptora e plexiformes externa e interna. Camada nuclear externa resumida à uma fileira de células
Ovina	5	1	180	<i>Status spongiosus</i> leve	Sem alterações	Atrofia acentuada das camadas fotorreceptora e plexiformes externa e interna. Camada nuclear externa resumida à uma fileira de células
Caprina	1	2	25	<i>Status spongiosus</i> acentuado	Vacuolização moderada a acentuada na periferia e alguns segmentos com necrose multifocal	Atrofia acentuada das camadas fotorreceptora e plexiformes externa e interna. Camada nuclear externa resumida à duas fileiras de células

^a Tempo entre a última dose de closantel ministrada e a morte dos animais.

DISCUSSÃO E CONCLUSÃO

As principais alterações observadas na intoxicação espontânea por closantel em ovinos e caprinos consistiram em retinopatia acompanhada de neuropatia óptica e *status spongiosus* no SNC, causando cegueira bilateral e podendo levar à morte.

As lesões na retina incluíram hiperplasia da camada pigmentada, degeneração e perda celular nas camadas da retina. Embora tenham sido observadas alterações em todas as camadas da retina, verificou-se que as principais lesões envolviam a camada fotorreceptora e camada nuclear externa. Observações semelhantes foram reportadas na intoxicação espontânea (Gill et al. 1999, Barlow et al. 2002, Van der Lugt & Venter 2007) e experimental (Gill et al. 1999) por closantel em ovinos e caprinos. Lesões crônicas da intoxicação por closantel consistiram principalmente em hiperplasia da camada pigmentar com migração de células pigmentadas, atrofia acentuada da camada fotorreceptora, camadas plexiformes externa e interna e camada nuclear externa. As lesões caracterizadas como crônicas foram verificadas em ovinos eutanasiados 180 dias após ficarem cegos e em caprinos 25 dias após apresentarem cegueira, contudo Gill et al. (1999) e Van der Lugt & Venter (2007) observaram lesões semelhantes em ovinos e caprinos a partir do 10^o dia após a intoxicação. Outros autores relatam degeneração e/ou depleção celular acentuada na camada de células ganglionares, como uma das principais alterações da retina na intoxicação espontânea por closantel em ovinos e caprinos (Button et al. 1987, Obwolo et al. 1989, Borges et al. 1999, Ecco et al. 2006) e experimental em caprinos (Ecco et al. 2006) e bovinos (Pérez et al. 1988). Os animais que morreram nos primeiros dias após a ingestão de closantel (Ovinos 1-3) apresentaram vacuolização acentuada das células ganglionares, enquanto que naqueles que manifestaram alterações clínicas, mas não morreram pela ação do fármaco (Ovinos

4 e 5, Caprino 1), não havia vacuolização nessas células e sim redução em seu número. Gill et al. (1999) e Van der Lugt & Venter (2007) fizeram observações semelhantes para ovinos e caprinos intoxicados por closantel. Essas diferenças histológicas podem ser úteis para diferenciar a intoxicação aguda da crônica.

No SNC foi verificado vacuolização na substância branca (*status spongiosus*) do telencéfalo e tronco encefálico. Intensidades variadas de *status spongiosus* foram verificadas na intoxicação por closantel em ovinos e caprinos (Button & Jerret 1987, Obwolo et al. 1989, Borges et al. 1999, Gill et al., 1999, Barlow et al. 2002, Ecco et al. 2006, Van der Lugt & Venter 2007). Nas áreas afetadas a vacuolização era mais intensa ao redor de vasos; esta observação também foi feita por Ecco et al. (2006) em caprinos experimentalmente intoxicados com closantel.

No nervo óptico as lesões consistiram em vacuolização mielínica principalmente na região periférica. Vacuolização de mielina no nervo óptico é freqüentemente encontrada na intoxicação por closantel (Button & Jerret 1987, Pérez et al. 1988, Obwolo et al. 1989, Borges et al. 1999, Gill et al., 1999, Barlow et al. 2002, Ecco et al. 2006, Van der Lugt & Venter 2007). No Caprino 1, a lesão no nervo óptico foi mais grave, porém este foi o único animal em que a porção intracanalicular foi avaliada. Em outros casos estudados a vacuolização no nervo óptico foi mais acentuada na porção intracanalicular, estando muitas vezes acompanhada de necrose e infiltrado mononuclear (Gill et al. 1999, Barlow et al. 2002, Ecco et al. 2006, Van der Lugt & Venter 2007). Van der Lugt & Venter (2007) demonstraram ultraestruturalmente que a causa de *status spongiosus* no SNC e vacuolização do nervo óptico verificados na intoxicação por closantel se deve à distensão da bainha de mielina formando vacúolos intramielínicos por separação da lamela mielínica.

O quadro clínico observado caracterizado por cegueira permanente com midríase total bilateral sem reflexo

fotomotor às vezes com incoordenação motora e sinais nervosos podendo ser seguido de morte é descrito na intoxicação por closantel em ovinos e caprinos (Button & Jerret 1987, Borges et al. 1999, Gill et al. 1999, Barlow et al. 2002, Ecco et al. 2006, Van der Lugt & Venter 2007), bovinos (Pérez et al. 1988) e em um cão (McEntee et al. 1995). No surto 1, de 12 ovinos que adoeeceram, 6 morreram e 7 se recuperaram em algumas semanas. Embora na maioria dos casos a cegueira seja permanente, os animais levemente afetados podem se recuperar (Button & Jerret 1987).

Ao exame de fundo de olho os Ovinos 4 e 5 apresentaram atrofia dos vasos da retina e reflexão aumentada do *Tapetum lucidum*. Segundo Gelatt (2003) a hiperreflexividade generalizada da retina indica atrofia das estruturas da retina determinando cegueira clínica. As alterações de fundo de olho refletem as lesões histológicas encontradas na retina e estão em acordo com as observações de Borges et al. (1999) em ovinos, Van der Lugt & Venter (2007) em ovinos e caprinos, e McEntee et al. (1995) em um cão.

Um quadro clínico e lesional semelhante é descrito na intoxicação por *Helichrysum argyrosphaerum* (Compositae) em ovinos, caprino e bovinos na África do Sul (Basson et al. 1975, Van der Lugt et al. 1996); e na intoxicação por *Stypandra glauca* e *S. imbricata* (Liliaceae) em ovinos e caprinos na Austrália (Main et al. 1981, Whittington et al. 1988). Acredita-se que as lesões causadas por closantel resultem de dois mecanismos diferentes que seriam os mesmos da intoxicação por *Stypandra glauca*, *S. imbricata* e *Helichrysum argyrosphaerum* (Van der Lugt & Venter 2007). Um primeiro mecanismo levaria a edema intramielínico, responsável por *status spongiosis* no SNC e aumento de volume do nervo óptico. Este aumento de volume resultaria em compressão do nervo dentro do canalículo ósseo (neuropatia óptica compressiva) seguindo-se de degeneração, necrose e mais cronicamente, degeneração transsináptica retrógrada resultando em perda de células ganglionares da retina (Huxtable et al. 1980, Main et al. 1981, Whittington et al. 1988, Van der Lugt et al. 1996, Gill et al. 1999, Ecco et al. 2006, Van der Lugt & Venter 2007). O segundo mecanismo envolveria efeito tóxico diretamente sobre a retina, causando perda das camadas fotorreceptora, nuclear externa e plexiformes externa e interna (Huxtable et al. 1980, Main et al. 1981, Whittington et al. 1988, Van der Lugt et al. 1996, Gill et al. 1999, Van der Lugt & Venter 2007). Essas lesões podem ser relacionadas à retinotoxicidade e não secundárias à neuropatia óptica compressiva, uma vez que a transsecção completa do nervo óptico resulta em degeneração retrógrada transsináptica sobre as células ganglionares e não sobre as camadas fotorreceptora, nuclear externa e camadas plexiformes externa e interna (Hogan & Zimmerman 1962, Anderson 1973).

A intoxicação por closantel em animais domésticos ocorre acidentalmente quando o produto é utilizado em sobredosagem (Button & Jerret 1987, Obwolo et al. 1989, McEntee et al. 1995, Borges et al. 1999, Gill et al., 1999, Barlow et al. 2002, Ecco et al. 2006, Van der Lugt & Venter 2007). Nos dois casos estudados a intoxicação ocorreu acidentalmente por sobredosagem. No Surto 1, a dosagem

administrada aos animais ultrapassou de duas a quatro vezes a dose recomendada em cada aplicação do produto. Não foi possível avaliar a sobredosagem no segundo surto. Embora a dose fosse adequada (1ml/10 kg PV), os animais não foram pesados sendo a dosagem estimada por avaliação visual do peso. Closantel pode causar cegueira e sinais nervosos associado a *status spongiosus* e lesões na retina em ovinos e caprinos quando utilizado em sobredosagem.

REFERÊNCIAS

- Anderson D.R. 1973. Ascending and descending optic atrophy produced experimentally in squirrel monkeys. *Am. J. Ophthalmol.* 76(5):693-711.
- Barlow A.M., Sharpe J.A.E. & Kincaid E.A. 2002. Blindness in lambs due to inadvertent closantel overdose. *Vet. Rec.* 151(1):26-27.
- Basson P.A., Kellerman T.S., Albi P., Von Maltitz L.J.F., Miller E.S. & Welman W.G. 1975. Blindness and encephalopathy caused by *Helichrysum argyrosphaerum* DC. (Compositae) in sheep and cattle. Onderstepoort J. Vet. Res., 42(4):135-148.
- Borges A.S., Mendes L.C.N., Andrade A.L., Machado G.F. & Peiro J.R. 1999. Optic neuropathy in sheep associated with overdosage of closantel. *Vet. Hum. Toxicol.* 41(6):378-380.
- Button C. & Jerret I. 1987. Blindness in kids associated with overdosage of closantel. *Aust. Vet. J.*, 64(7):226.
- Dorchies Ph., Alzieu J.P. & Cadiergues M.C. 1997. Comparative curative and preventive efficacies of ivermectin and closantel on *Oestrus ovis* (Linné 1758) in natural infected sheep. *Vet. Parasitol.* 72:179-184.
- Ecco R., de Barros C.S.L., Graça D.L. & Gava A. 2006. Closantel toxicosis in kid goats. *Vet. Rec.* 159(17):564-566.
- Fairweather I. & Boray J.C. 1999. Fasciolicides: Efficacy, actions, resistance and its management. *Vet. J.* 158:81-112.
- Gelatt K.N. 2003. Manual de Oftalmologia Veterinária. Manole, Barueri. 594p.
- Gill P.A., Cook R.W., Boulton J.G., Kelly W.R., Vanselow B. & Reddacliff L.A. 1999. Optic neuropathy and retinopathy in closantel toxicosis of sheep and goats. *Aust. Vet. J.* 77(4):259-261.
- Hogan M.J. & Zimmerman L.E. 1962. *Ophthalmic Pathology*. 2nd ed. W.B. Saunders, Philadelphia, p.212. (Cit. Huxtable et al. 1980)
- Huxtable C.R., Dorling P.R. & Slatter D.H. 1980. Myelin oedema, optic neuropathy and retinopathy in experimental *Stypandra imbricata* toxicosis. *Neuropathol. Appl. Neurobiol.* 6:221-232.
- Main D.C., Slatter D.H., Huxtable C.R., Constable I.C. & Dorling P.R. 1981. *Stypandra imbricata* ("Blindgrass") toxicosis in goats and sheep: Clinical and pathologic findings in 4 field cases. *Aust. Vet. J.* 57(3):132-135.
- McEntee K., Grauwels M., Clercx C. & Henroteaux M. 1995. *Vet. Hum. Toxicol.* 37(3):234-236.
- Obwolo M.J., Odiawo G.O. & Ogaa J.S. 1989. Toxicity of a closantel-albendazole mixture in a flock of sheep and goats. *Aust. Vet. J.* 66(7):229-230.
- Pérez O.A., Sánchez-Negrette M. & Coppo J.A. 1988. Evaluacion del efecto provocado por closantel en distintas dosificaciones sobre el aparato ocular del bovino. *Vet. Argent.* 48(5):701-705.
- Van der Lugt J.J., Oliver J. & Jordaan P. 1996. Status spongiosus, optic neuropathy, and retinal degeneration in *Helichrysum argyrosphaerum* poisoning in sheep and a goat. *Vet. Pathol.* 33:495-502.
- Van der Lugt J.J. & Venter I. 2007. Myelin vacuolation, optic neuropathy and retinal degeneration after closantel overdosage in sheep and in a goat. *J. Comp. Pathol.* 136:87-95.
- Waruiru R.M. 1997. Efficacy of closantel, albendazole and levamisole on an ivermectine resistant strain of *Haemonchus contortus* in sheep. *Vet. Parasitol.* 73:65-71.
- Whittington R.J., Searson J.E., Whittaker S.J. & Glastonbury J.R.W. 1988. Blindness in goats following ingestion of *Stypandra glauca*. *Aust. Vet. J.* 65(6):176-181.