

Caracterização de seqüelas subseqüentes à punção folicular em bovinos¹

João Henrique M. Viana^{2*}, Aparecida A. Nascimento², Nádia L. Pinheiro³, Ademir M. Ferreira², Luiz S.A. Camargo², Wanderlei F. Sá² e Antônio P. Marques Júnior⁴

ABSTRACT. Viana J.H.M., Nascimento A.A., Pinheiro N.L., Ferreira A.M., Camargo L.S.A., Sá W.F. & Marques Júnior A.P. 2003. [Characterization of tissue damages after ovum pick-up in bovine.] Caracterização de seqüelas subseqüentes à punção folicular em bovinos. *Pesquisa Veterinária Brasileira* 23(3):119-124. Embrapa Gado de Leite, Juiz de Fora, MG 36038-330, Brazil. E-mail: jhmviaa@cnppl.embrapa.br

The aim of this study was to evaluate lesions of the genital tract in animals used as oocyte donors. Gir breed cows (n=20) used in different experiments involving the ovum pick-up technique were evaluated. At the end of each experimental period the animals were examined by rectal palpation, ultrasonography and vaginoscopy. A group of cows (n=8) were selected for histopathologic characterization of ovarian lesions. Ovaries were surgically removed, fixed and processed for histological examination. The cows evaluated underwent 9 to 42 puncture sessions, and yielded 10 to 719 oocytes. There was a low prevalence (5.26%) of inflammatory changes in the vagina mucosa. The occurrence of adherence was significantly correlated with the number of puncture sessions the animal underwent ($r=0.31$; $P<0.05$), but not with the total of oocytes collected ($r=0.03$; $P>0.05$). The opposite was observed regarding ovarian fibrosis, which showed a high correlation with oocyte yield ($r=0.53$; $P<0.05$). Histopathologic evaluation revealed scar tissue, inflammatory cell infiltration and presence of luteal tissue dispersed within the ovarian stroma.

INDEX TERMS: Adherence, cattle, fibrosis, follicular ablation, ovarian lesions.

RESUMO. Objetivaram-se avaliar lesões no trato genital em animais utilizados como doadores de oócitos. Foram examinadas vacas da raça Gir (n=20) que participaram de diferentes experimentos envolvendo a técnica de punção folicular. Ao término de cada período experimental, os animais foram examinados por palpação retal, ultra-sonografia e vagi-noscopia. Um grupo de vacas (n=8) foi selecionado para a caracterização histopatológica das lesões ovarianas. Os ovários foram retirados cirurgicamente, fixados e processados, e as lâminas obtidas coradas e analisadas. Foram avaliados animais submetidos a entre nove e 42 sessões de punção, e que produziram entre 10 e 719 oócitos. Observou-se uma baixa prevalência

(5,26%) de processos inflamatórios na mucosa do fundo de saco vaginal. A ocorrência de aderências apresentou uma correlação positiva com o número de sessões de punção a que o animal foi submetido ($r=0,31$; $P<0,05$), mas não com o total de oócitos recuperados ($r=0,03$; $P>0,05$). Tendência oposta foi observada em relação à fibrose ovariana, que apresentou uma alta correlação com o número de oócitos recuperados ($r=0,53$; $P<0,05$). A avaliação histopatológica demonstrou a presença de tecido cicatricial, infiltrados de células inflamatórias e presença de tecido luteal disperso no estroma ovariano.

TERMOS DE INDEXAÇÃO: Ablação folicular, aderência, fibrose, lesões de ovário, bovinos.

¹Recebido em 16 de dezembro de 2002.

Aceito para publicação em 22 de março de 2003.

²Embrapa Gado de Leite, Rua Eugênio do Nascimento 610, Juiz de Fora, MG 36038-330. *Autor para correspondência, E-mail: jhmviaa@cnppl.embrapa.br

³Universidade Federal Rural do Rio de Janeiro, Seropédica, RJ 37130-000.

⁴Universidade Federal de Minas Gerais, Belo Horizonte, MG 30161-970.

INTRODUÇÃO

A técnica de punção folicular orientada por ultra-som foi desenvolvida em decorrência da necessidade de um método de recuperação de oócitos que fosse menos traumático que os procedimentos anteriormente adotados, como a laparotomia e a laparoscopia, e que envolvessem uma abordagem cirúrgica

ou semi-cirúrgica dos ovários. A ultra-sonografia possibilita a obtenção de oócitos pela utilização de um sistema de biópsia por agulha, considerado pouco traumático (Pieterse et al. 1991a), e que pode ser utilizado repetidas vezes em um mesmo animal (Kruip et al. 1994, Boni et al. 1997), com eficiência semelhante (Becker et al. 1996) ou eventualmente até maior (Santl et al. 1998) que a da laparoscopia.

A punção folicular, associada à produção *in vitro* (PIV) de embriões, foi inicialmente utilizada na produção de descendentes de animais com alto valor genético, mas com problemas adquiridos de fertilidade (Bols et al. 1996a, Scherthaner et al. 1999) ou que não respondiam aos tratamentos superovulatórios convencionais (Looney et al. 1994). Para vacas que já apresentam problemas de fertilidade, o risco de seqüelas decorrentes das punções não é importante frente aos benefícios obtidos, e pouca atenção foi dada a esta possibilidade. Entretanto, a punção folicular apresenta um potencial de produção de embriões e gestações em um determinado período de tempo muito superior ao obtido por outras técnicas, e que pode ser aproveitado em animais com condições reprodutivas normais (Bousquet et al. 1999) ou até pré-púberes (Fry et al. 1998, Majerus et al. 1999). Nestes casos, é desejável que não haja qualquer comprometimento posterior da fertilidade. Contudo, a possibilidade do uso repetido da técnica, e em intervalos tão curtos como dois a três dias (Boni et al. 1997), requer uma melhor avaliação dos riscos para os animais utilizados como doadores de oócitos. Objetivou-se com este estudo caracterizar as seqüelas subseqüentes às punções foliculares, em doadoras de oócitos coletadas por diferentes períodos de tempo.

MATERIAL E MÉTODOS

Foram avaliadas vacas da raça Gir (n=20) que participaram de diferentes experimentos envolvendo a realização de punções foliculares (Viana et al. 2000, 2001, 2002), realizados na Embrapa Gado de Leite entre Setembro de 1999 e Novembro de 2000. O grupo experimental incluía animais com histórico de 9 a 42 sessões de punção, e com um total de estruturas recuperadas variando de 10 a 719. Ao término de cada experimento, as vacas foram submetidas a exames ginecológicos por palpação retal, ultra-sonografia e vaginoscopia, objetivando identificar a presença e monitorar a evolução de eventuais alterações no trato genital. Foram utilizados nos exames um ultra-som⁵ equipado com transdutor linear retal de 5,0 MHz e um laparoscópio⁶. A consistência e o grau de mobilidade dos ovários à palpação foram utilizados como parâmetros de avaliação dos ovários, sendo quantificados por escalas subjetivas, conforme Quadros 1 e 2.

Dos animais previamente monitorados, selecionou-se um grupo (n=8) para a avaliação histopatológica das lesões ovarianas. Foram escolhidos animais submetidos a um número variado de sessões de punção (11, 19, 23, 31, 33 e 42), de forma a se obter uma amostra representativa do conjunto. A ovariectomia foi realizada por meio de laparotomia na fossa paralombar ipsilateral, 72h após a última sessão de punção. Previamente à cirurgia, os animais receberam uma tranquilização química (acepromazina⁷, 5 mg/100 kg P.V.) e o local da incisão foi dessensibilizado por bloqueio anestésico pela técnica do L invertido, utilizando-se nas infiltrações uma solução de Lidocaína⁸ a 2%. Os ovários retirados foram imediatamente colocados

Quadro 1. Escala para avaliação por palpação retal de alterações da mobilidade dos ovários

Grau	Descrição
0	Ausência total de restrições à mobilidade normal do órgão
(+)	Limitação discreta à movimentação do ovário por palpação
+	Pequena limitação à movimentação do ovário por palpação
++	Limitação evidente da mobilidade do ovário, dificuldade para o posicionamento do órgão durante os procedimentos de punção folicular
+++	Restrição completa da mobilidade, com o ovário preso à pelve ou a estruturas adjacentes

Quadro 2. Escala para avaliação por palpação retal de alterações na consistência dos ovários

Grau	Descrição
0	Ausência de alterações de consistência
(+)	Enrijecimento discreto do estroma ovariano
+	Ligeiro enrijecimento do estroma ovariano
++	Enrijecimento perceptível do ovário, com a consistência aproximando-se daquela observada após períodos prolongados de inatividade ovariana
+++	Ovários apresentando consistência característica de tecidos fibrosados, maior do que a considerada normal para o órgão

em solução salina tamponada e mantidos à temperatura de 4° C até o momento da fixação. Cada ovário foi inspecionado visualmente e seccionado nos planos meridiano e transversal, sendo os fragmentos obtidos fixados por imersão em solução de paraformoldeído nascente a 4% tamponado, por um período de 4 horas. O fixador foi então retirado pela imersão em solução tampão de Sorensen com pH 7,3 durante 12 horas, e os fragmentos encaminhados para o Laboratório de Histologia da UFRRJ, em Seropédica, RJ, no qual foi realizado o processamento final do material. Cada fragmento foi desidratado pela imersão em soluções alcoólicas com concentrações crescentes (70, 80, 90 e 100%) e xilol, impregnados em paraplast, emblocados e cortados em micrótomo. As lâminas obtidas foram coradas pelas técnicas da Hematoxilina-Eosina e do Tricrômico de Gomori.

A relação entre o número total de sessões de punção ao qual cada doadora foi submetida e de estruturas recuperadas e o grau de alteração na mobilidade e consistência observados nos ovários foi determinada pelo método das correlações de Pearson. Diferenças no grau de comprometimento dos ovários entre animais submetidos à mais ou menos de 20 sessões de punção foram avaliadas pelo teste de Mann & Whitney (Sampaio 1998). As demais variáveis foram submetidas à estatística descritiva.

RESULTADOS

Observou-se uma baixa incidência (5,26%) de irritações na mucosa do fundo de saco vaginal após as punções, sendo os casos observados de caráter superficial e transitório. Não foram observados processos clínicos inflamatórios ou infecciosos

⁵Aloka SSD500, Aloka Co., Japão.

⁶Storz 486, Karl Storz KG, Alemanha.

⁷Acepran, Univet, São Paulo.

⁸Lidovet, Bravet, Rio de Janeiro.

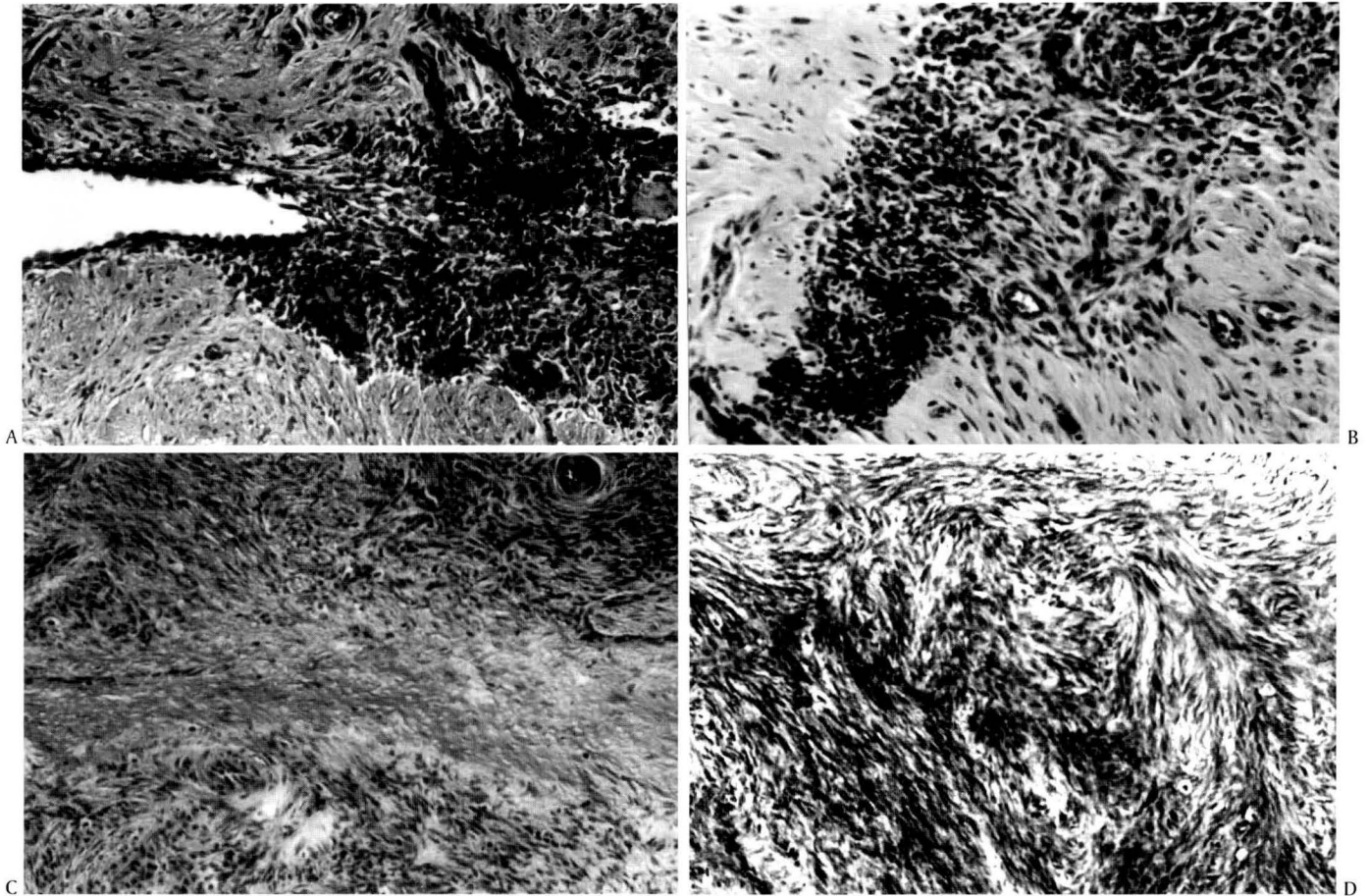


Fig. 1. Cortes histológicas de ovários recuperados de vacas da raça Gir submetidas à coleta de oócitos por punção folicular. Tricrômico de Gomori. (A) Ponto de penetração da agulha de punção. Obj. 16. (B) Hemorragia no trajeto da agulha. Obj. 25. (C) Cicatriz formada no trajeto da agulha. Obj. 16. (D) Área de fibrose, apresentando grande quantidade de colágeno. Obj. 16.

em outras áreas da vagina ou no restante da porção tubular do trato genital. Os pontos de perfuração do fundo de saco vaginal puderam ser identificados até 48 a 72 horas após as punções.

Ao contrário do observado no fundo de saco vaginal, a incidência de alterações de ovário foi significativa, sendo constatado algum grau de alteração na consistência ou mobilidade em 47,5% dos ovários (Quadro 3). A presença de alterações de mobilidade dos ovários apresentou uma correlação baixa, porém significativa, com o número de sessões de punção a que o animal foi submetido ($r=0,31$; $P<0,05$), mas não com o total de oócitos recuperado ($r=0,03$; $P>0,05$). Tendência oposta foi observada em relação à presença de alterações de consistência, que apresentou uma alta correlação com o número de oócitos recuperados ($r=0,53$; $P<0,05$), mas não com o número de sessões ($r=0,17$; $P>0,05$). Considerando-se o par de ovários, o grau médio das alterações foi menor (0,4 vs. 1,2 para motilidade e 0,3 vs. 0,9 para consistência, respectivamente; $P<0,05$) nos animais submetidos a menos de 20 sessões de punção, mesmo sem a adoção de um procedimento conservador de coleta.

A avaliação macroscópica dos ovários recuperados mostrou a presença de coágulos nos folículos recém-puncionados, e um

grau variado de espessamento do epitélio ovariano. Nos ovários submetidos a um maior número de punções, este espessamento comprometia a visualização externa dos folículos em crescimento. Em apenas um caso (animal nº 5768), observou-se a presença de aderência entre o ovário e as fímbrias da tuba uterina, com evidente comprometimento da fertilidade.

A avaliação histopatológica demonstrou a presença de diferentes alterações morfológicas nos ovários, como pontos de perfuração na túnica albugínea, presença de áreas com hemorragia e infiltrados de células inflamatórias, e fibrose no estroma ovariano, associado a cicatrizes no trajeto da agulha (Fig. 1a,b,c,d). Foram observados folículos previamente aspirados apresentando hemorragia interna e graus variados de desorganização das camadas da parede folicular (Fig. 2a,b,c). Foi observada, também, a presença de áreas de tecido luteal ou de células luteais dispersas no estroma ovariano, provavelmente originadas da luteinização parcial de folículos cuja parede foi fragmentada pela punção (Fig. 2d).

DISCUSSÃO

A baixa incidência de irritações na mucosa do fundo de saco vaginal, após as punções, pode ter sido decorrente da assepsia

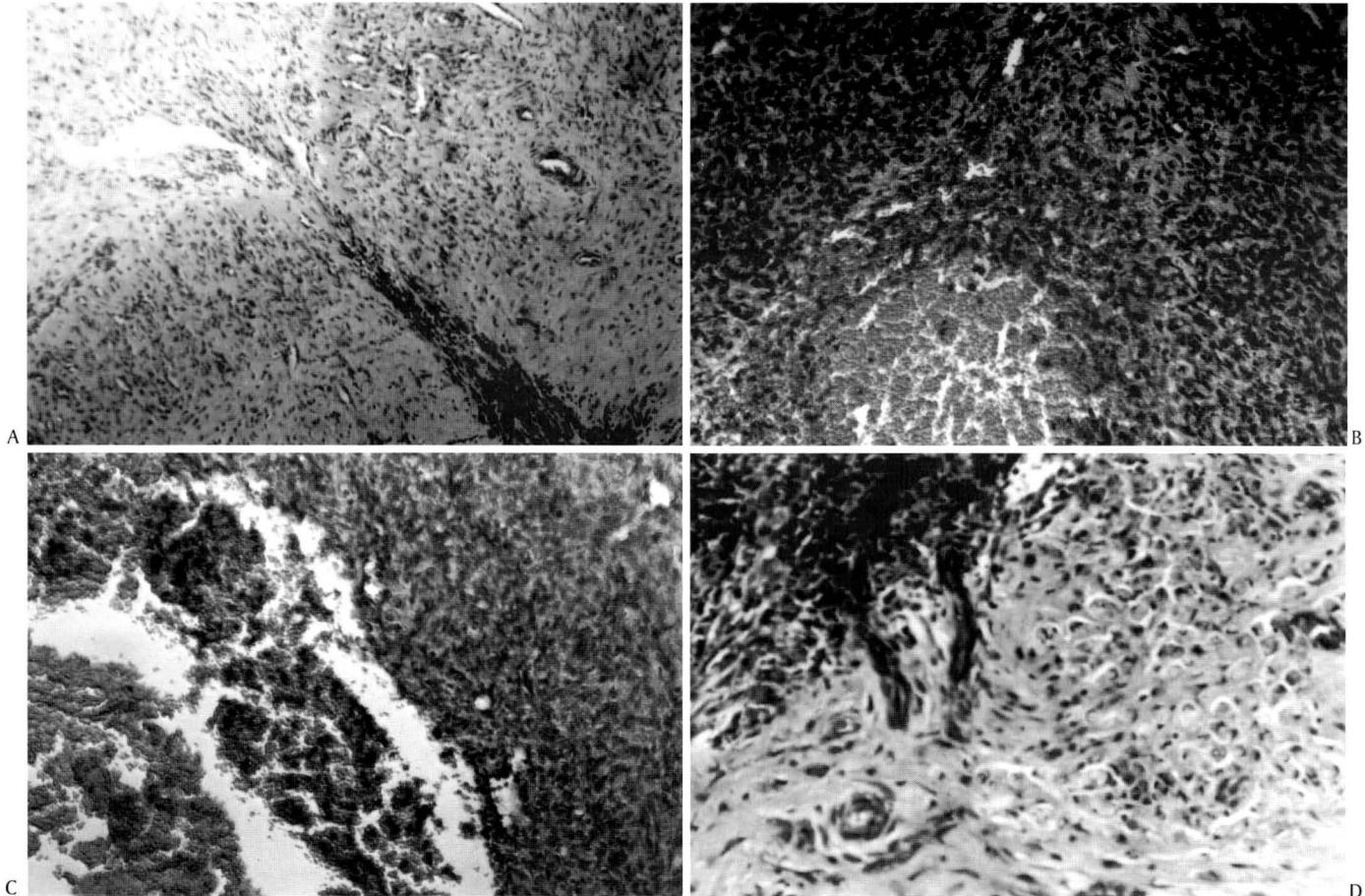


Fig. 2. Cortes histológicas de ovários recuperados de vacas da raça Gir submetidas à coleta de oócitos por punção folicular. (A) Trajeto da agulha até a parede do folículo puncionado. Tricrômico de Gomori. Obj. 16. (B) Folículo apresentando hemorragia no antro após a aspiração de seu conteúdo. HE. Obj.16. (C) Desorganização das camadas internas da parede folicular em folículo puncionado. HE. Obj. 25. (D) Formação de tecido luteal na parede de folículo puncionado. Tricrômico de Gomori. Obj. 25.

criterosa realizada na região perineal, associada ao uso de uma proteção plástica da guia de punção, renovada a cada animal, e ao uso de agulhas descartáveis, o que reduziu o risco de contaminações e do desenvolvimento de processos infecciosos na região lesionada. Por outro lado, tecidos epiteliais e, particularmente, mucosas são caracterizados por uma alta taxa de renovação celular, proporcionando maior facilidade de regeneração após um trauma, o que, associado ao pequeno diâmetro das agulhas utilizadas (19 e 20G), torna as lesões no fundo de saco vaginal subsequentes à punção pouco significativas.

O grau de alteração na mobilidade dos ovários apresentou uma correlação significativa com o número de sessões de punção a que o animal foi submetido, enquanto o grau de alteração na consistência esteve correlacionado com o número de oócitos recuperados. Esta diferença pode estar associada à grande variação na produção média de oócitos por doadora (de $1,1 \pm 0,9$ a $38,6 \pm 12,9$) e, conseqüentemente, no número de perfurações realizadas nos ovários. Animais com maiores médias de produção podem, mesmo com um número reduzido de sessões, sofrer uma maior agressão à estru-

ra do órgão. De fato, estudos anteriores (Becker et al. 1996, Santl et al. 1998) indicaram que o maior risco da utilização da punção orientada por ultra-som era acarretar lesões ao estroma ovariano, particularmente quando são aspirados folículos de menor diâmetro, e que constituem a maior fração da população folicular total. Já em animais com menores médias de produção, o risco estaria mais associado à formação de aderências pela possibilidade, a cada sessão de punção, da ocorrência de traumas pela passagem da agulha em estruturas adjacentes, como na tuba e nos ligamentos.

A comparação de resultados relativos às lesões decorrentes de punções foliculares é difícil, principalmente pela diversidade dos critérios de avaliação utilizados nos diferentes trabalhos. De maneira geral, contudo, parece existir uma associação do risco da ocorrência de lesões com a frequência ou intensidade em que os animais são puncionados. Não foram observadas aderências ou lesões graves em vacas da raça Holandesa submetidas a um número reduzido de sessões (entre 9 e 18), ou quando o número médio de oócitos recuperados por vaca foi pequeno (entre 3,5 a 5,1), possivelmente pelo menor número de movimentos de perfuração com a

Quadro 3. Resultado da avaliação ginecológica de fêmeas bovinas da raça Gir submetidas à punção folicular

Doadora	Sessões de punção	Estruturas recuperadas	Grau de restrição da mobilidade		Grau de alteração da consistência	
			Dir ^a	Esq	Dir	Esq
2441	31	174	+	0	(+)	0
2513	42	198	0	0	0	0
2519	31	79	++	+	(+)	0
2520	11	157	+	+	(+)	+
2543	09	10	0	0	0	0
2564	33	348	+	(+)	0	0
2786	23	251	0	0	(+)	0
2788	11	425	0	0	0	0
2803	42	229	+	0	0	0
5733	11	78	0	0	0	0
5743	10	114	0	0	0	0
5744	31	120	0	0	0	0
5745	28	719	+	0	+	++
5752	33	229	0	0	(+)	+
5764	34	242	++	+(+)	+	++
5766	17	88	0	0	0	0
5768	19	290	++	0	+	(+)
5770	33	185	++	0	(+)	0
5856	10	202	0	0	0	0
5882	10	103	0	0	0	0

^aDir= ovário direito, Esq= ovário esquerdo.

agulha (Pieterse et al. 1991a,b). Para animais puncionados por longos períodos de tempo, contudo, são relatadas diferentes alterações nos ovários, incluindo a formação de uma rede fibrosa em torno do órgão, e a presença de folículos hemorrágicos ou parcialmente luteinizados (Gibbons et al. 1994).

Outro fator que pode dificultar o estabelecimento mais preciso da relação entre intensidade de punção e a ocorrência de lesões é o tipo de agulha utilizado. São relatadas a utilização de agulhas com calibres 17 (Gibbons et al. 1994, Fry et al. 1998, Scherthaner et al. 1999), 18 (Stubbings & Walton 1995, Boni et al. 1997), 19 (Machatková et al. 2000) e 20 (Bols et al. 1996b) Gauge, descartáveis (Machatková et al. 2000) ou não (Vos et al. 1994, Stubbings & Walton 1995, Boni et al. 1997). Agulhas de menor calibre apresentam menor área de corte, sendo potencialmente menos danosas ao tecido, enquanto agulhas descartáveis, por terem o bisel mais afiado, exercem menor pressão sobre as estruturas puncionadas (Bols et al. 1997).

A baixa incidência de lesões em animais submetidos à até 20 sessões de punção é coerente com a observação de que o procedimento não causa, necessariamente, comprometimento da fertilidade (Gibbons et al. 1994). No presente trabalho, o uso de agulhas de menor diâmetro (19 e 20 G) e descartáveis pode ter contribuído para reduzir a extensão das lesões decorrentes das punções. Nos animais submetidos a mais de 20 sessões a incidência de alterações macroscópicas e histológicas aumentou significativamente. A frequência das punções, neste caso, pode ter sido superior à capacidade de regeneração do órgão (Santl et al. 1998). O espessamento da túnica albugínea, em particular, parece ser uma seqüela freqüente

em doadoras de oócitos puncionadas por longos períodos (Pieterse et al. 1991b, Gibbons et al. 1994, Kruij et al. 1994). Entretanto, considerando-se as médias obtidas na recuperação de oócitos e na produção de embriões (Camargo et al. 2001), a manutenção de doadoras por longos períodos em regime de coleta somente se justificaria em casos de fertilidade normal já comprometida, ou quando se deseja uma rápida multiplicação do material genético em questão.

Os critérios de avaliação dos ovários utilizados no exame clínico (mobilidade e consistência) sugerem a presença de aderência e fibrose, respectivamente. De fato, foi constatada a presença de áreas fibróticas, difusas ou nos trajetos de perfuração, em todos os ovários avaliados. A fibrose ovariana não foi quantificada neste trabalho, porém era evidente no exame histológico do ovário direito dos animais n^{os} 2519, 5764 e 5768 (este último representado na Fig. 1d), que apresentavam o maior grau de alteração na consistência segundo o exame clínico (Quadro. 3). Entretanto, ovários sem alterações de consistência (animais n^{os} 2513, 5733 e 5744) também apresentavam cicatrizes resultantes do procedimento de punção (Fig. 1a), indicando que o exame ginecológico só é capaz de caracterizar as alterações mais extensas.

Os achados histopatológicos demonstram que a punção folicular ocasiona alterações estruturais e funcionais nos ovários, e confirmam a observação anterior (Viana et al. 2001) de que a técnica de punção pode não induzir a atresia imediata dos folículos aspirados, com a permanência de estruturas esteroidogenicamente ativas. A luteinização de folículos puncionados, em particular, seria responsável pelas concentrações subluteais (entre 0,5 e 1,5 ng/mL) de progesterona observadas em animais puncionados intensivamente (Viana et al. 2000).

Não foi possível estabelecer a relação entre o grau de mobilidade dos ovários e a presença de aderências na avaliação histológica. É possível que a restrição à mobilidade observada nos ovários avaliados esteja relacionada à presença de depósitos de fibrina decorrentes da hemorragia nos pontos de perfuração, particularmente no hilo ovariano e no mesovário, nos quais há uma maior concentração de vasos sanguíneos. O procedimento utilizado na retirada dos ovários não preservou estas estruturas, e apenas tecidos aderidos diretamente aos ovários puderam ser descritos, caso do animal n^o 5768. A presença de redes de fibrina na superfície dos ovários, contudo, corrobora esta hipótese. O estabelecimento do significado funcional da restrição da mobilidade observada dependeria, neste caso, da avaliação *in situ*.

Não se conhece o exato significado funcional das alterações ovarianas decorrentes da punção folicular. A análise retrospectiva da produção de oócitos das vacas ovariectomizadas demonstra que, a despeito das alterações observadas nos ovários, o número de complexos *cumulus*-oócito recuperados apresentou uma relativa constância ao longo das sessões de punção. Este fato sugere que as lesões induzidas pelo procedimento não interferiram diretamente no processo de recrutamento folicular. Entretanto, folículos de diâmetro inferior ao limite de resolução dos equipamentos de ultrasonografia utilizados (2-3 milímetros) podem ser perfurados

durante a movimentação da agulha, sem que o operador perceba, e um número de folículos maior que o registrado pode estar sendo comprometido a cada sessão de punção.

Em resumo, a punção folicular pode ocasionar alterações morfológicas e funcionais nos ovários, cuja significância está proporcionalmente relacionada ao número de sessões de punção ao qual as doadoras são submetidas, e ao número médio de estruturas recuperadas por sessão de coleta.

REFERÊNCIAS

- Becker F., Kanitz W., Nürnberg G., Kurth J. & Spitschak M. 1996. Comparison of repeated transvaginal ovum pick up in heifers by ultrasonographic and endoscopic instruments. *Theriogenology* 46:999-1007.
- Bols P.E.J., Van Soom A., Vanroose G. & De Kruif A. 1996a. Transvaginal ovum pick-up in infertile Belgian Blue donor cows: preliminary results. *Theriogenology* 45:359.
- Bols P.E.J., Van Soom A., Ysebaert M.T., Vandenheede J.M.M. & De Kruif A. 1996b. Effects of aspiration vacuum and needle diameter on cumulus oocyte complex morphology and developmental capacity of bovine oocytes. *Theriogenology* 45:1001-1014.
- Bols P.E.J., Ysebaert M.T., Van Soom A. & De Kruif A. 1997. Effects of needle tip bevel and aspiration procedure on the morphology and developmental capacity of bovine compact cumulus oocyte complexes. *Theriogenology* 47:1221-1236.
- Boni R., Roelofsen M.W.M., Pieterse M.C., Kogut J. & Kruip T.A.M. 1997. Follicular dynamics, repeatability and predictability of follicular recruitment in cows undergoing repeated follicular puncture. *Theriogenology* 48:277-289.
- Bousquet D., Twagiramungu H., Morin N., Brisson C., Carboneau G. & Durocher J. 1999. *In vitro* embryo production in the cow: an effective alternative to the convencional embryo production approach. *Theriogenology* 51:59-70.
- Camargo L.S.A., Ferreira A.M., Sá W.F. & Viana J.H.M. 2001. Produção *in vitro* de embriões bovinos. *Inf. Agropec., Belo Horizonte*, 22(211):105-110.
- Fry R.C., Simpson T.L. & Squires T.J. 1998. Ultrasonically guided transvaginal oocyte recovery from calves treated with or without GnRH. *Theriogenology* 49:1077-1082.
- Gibbons J.R., Beal W.E., Krisher R.L., Faber E.G., Pearson R.E. & Gwazdauskas F.C. 1994. Effect of once versus twice-weekly transvaginal follicular aspiration on bovine oocyte recovery and embryo development. *Theriogenology* 42:405-419.
- Kruip Th.A.M., Boni R., Wurth Y.A., Roelofsen M.W.M. & Pieterse M.C. 1994. Potential use of ovum pick-up for embryo production and breeding in cattle. *Theriogenology* 42:675-684.
- Looney C.R., Lindsey B.R., Gonseth C.L. & Johnson D.L. 1994. Commercial aspects of oocyte retrieval and *in vitro* fertilization (IVF) for embryo production in problem cows. *Theriogenology* 41:67-72.
- Machatková M., Jokesová E., Horký F. & Krepelova A. 2000. Utilization of the growth phase of the first follicular wave for bovine oocyte collection improves blastocyst production. *Theriogenology* 54:543-550.
- Majerus V., De Roove R., Etienne D., Kaidi S., Massip A., Dessy F. & Donnay I. 1999. Embryo production by ovum pick up in unstimulated calves before and after puberty. *Theriogenology* 52:1169-1179.
- Pieterse M.C., Vos P.L.A.M., Kruip T.A.M., Wurth Y.A., Beneden Th. H., Willemse A.H. & Taverne M.A.M. 1991a. Transvaginal ultrasound guided follicular aspiration of bovine oocytes. *Theriogenology* 35:19-24.
- Pieterse M.C., Vos P.L.A.M., Kruip T.A.M., Wurth Y.A., Beneden Th. H., Willemse A.H. & Taverne M.A.M. 1991b. Characteristics of bovine estrous cycles during repeated transvaginal ultrasound-guided puncturing of follicles for ovum pick-up. *Theriogenology* 35:401-413.
- Sampaio I.B.M. 1998. *Estatística Aplicada à Experimentação Animal. Fundação de Ensino e Pesquisa em Medicina Veterinária e Zootecnia, Belo Horizonte.*
- Santl B., Wenigerkind H., Scherthner W., Mödl J., Stojkovic M., Prella K., Holtz W., Brem G. & Wolf E. 1998. Comparison of ultrasound-guided vs laparoscopic transvaginal ovum pick-up (OPU) in Simmental heifers. *Theriogenology* 50:89-100.
- Scherthner W., Wenigerkind H., Stojkovic M., Palma G.A., Modl J., Wolf E. & Brem G. 1999. Pregnancy rate after ultrasound-guided follicle aspiration in nonlactating cows from different breeds. *J. Vet. Med. A* 46:33-37.
- Stubbings R.B. & Walton J.S. 1995. Effect of ultrasonically-guided follicle aspiration on estrous cycle and follicular dynamics in Holstein cows. *Theriogenology* 43:705-712.
- Viana J.H.M., Ferreira A.M., Camargo L.S.A., Sá W.F., Araújo M.C.C., Fernandes C.A.C. & Marques Júnior A.P. 2000. Efeito da administração de progestágenos exógenos sobre a produção de oócitos em vacas submetidas à punção folicular. *Arq. Fac. Med. Vet. UFRGS* 28(1):342.
- Viana J.H.M., Ferreira A.M., Camargo L.S.A., Sá W.F., Araújo M.C.C., Fernandes C.A.C. & Marques Júnior A.P. 2001. Effect of the presence of non-regressed follicles after oocyte pick-up on follicular dynamics of *Bos indicus* cattle. *Theriogenology* 55:334.
- Viana J.H.M., Camargo L.S.A., Ferreira A.M., Sá W.F., Fernandes C.A.C., Araújo M.C.C., Ramos A.A. & Marques Júnior A.P. 2002. Ovarian pre-stimulation with FSH, active immunization against inhibin and follicular aspiration results in Gir cattle (*Bos indicus*). *Theriogenology* 57:630.
- Vos P.L.A.M., Loos F.A.M., Pieterse M.C., Bevers M.M., Taverne M.A.M. & Dieleman S.J. 1994. Evaluation of transvaginal ultrasound-guided follicle puncture to collect oocytes and follicular fluids at consecutive times relative to the preovulatory LH surge in eCG/PG-treated cows. *Theriogenology* 41:829-840.