

Tomografia computadorizada de feixe cônico na odontologia veterinária: descrição e padronização da técnica¹

Marcello R. Roza^{2*}, Luiz A.F. Silva³, Alessandro L. Januário⁴, Mauricio Barriviera⁵, Alexandre C.A. Oliveira⁶ e Maria C.S. Fioravanti³

ABSTRACT.- Roza M.R., Silva L.A.F., Januário A.L., Barriviera M., Oliveira A.C.S. & Fioravanti M.C.S. 2009. [Cone beam computed tomography in veterinary dentistry: Description and standardization of the technique.] Tomografia computadorizada de feixe cônico na odontologia veterinária: descrição e padronização da técnica. *Pesquisa Veterinária Brasileira* 29(8):617-624. Departamento de Medicina Veterinária, Escola de Veterinária, Universidade Federal de Goiás, Campus II Samambaia, Cx. Postal 131, Goiânia, GO 74001-970, Brazil. E-mail: marcello-roza@gmail.com

Eleven dogs and four cats with buccodental alterations, treated in the Centro Veterinário do Gama, in Brasília, DF, Brazil, were submitted to cone beam computed tomography. The exams were carried out in a i-CAT tomograph, using for image acquisition six centimeters height, 40 seconds time, 0.2 voxel, 120 kilovolts and 46.72 milliamperes per second. The ideal positioning of the animal for the exam was also determined in this study and it proved to be fundamental for successful examination, which required a simple and safe anesthetic protocol due to the relatively short period of time necessary to obtain the images. Several alterations and diseases were identified with accurate imaging, demonstrating that cone beam computed tomography is a safe, accessible and feasible imaging method which could be included in the small animal dentistry routine diagnosis.

INDEX TERMS: Diseases of dogs, cone beam computed tomography, diagnosis by imaging, veterinary dentistry.

RESUMO.- Onze cães e quatro gatos, portadores de alterações buco-dentárias e atendidos no Centro Veterinário do Gama, em Brasília, DF, foram submetidos à tomografia computadorizada de feixe cônico. Os exames foram realizados em um tomógrafo i-CAT, utilizando para aquisição das imagens, altura de seis centímetros, tempo de 40 se-

gundos, 0,2 voxel, 120 kilovolts e 46,72 miliampéres por segundo. O melhor posicionamento dos animais para realização do exame foi definido neste estudo. Esse é um fator fundamental para a realização do exame, que necessitou um protocolo anestésico simples e seguro, em função do tempo mínimo necessário à obtenção das imagens. Várias alterações e enfermidades foram identificadas, com extrema acurácia, credenciando a tomografia computadorizada de feixe cônico como um exame seguro, acessível e exequível e que pode ser incorporado à rotina odontológica das clínicas de pequenos animais.

TERMOS DE INDEXAÇÃO: Doenças de cães, tomografia computadorizada de feixe cônico, diagnóstico por imagem, odontologia veterinária.

INTRODUÇÃO

A tomografia computadorizada (TC) é um procedimento radiográfico no qual são realizados cortes milimétricos do corpo nos planos axial, sagital e coronal. O exame não

¹ Recebido em 31 de julho de 2008.

Aceito para publicação em 25 de fevereiro de 2009.

² Doutorando em Ciência Animal, Universidade Federal de Goiás (UFG), Quadra 22, Casa 147, Gama Leste, Brasília, DF 72460-220, Brasil. *Autor para correspondência: marcello-roza@gmail.com

³ Departamento de Medicina Veterinária, Escola de Veterinária, UFG, Campus II Samambaia, Cx. Postal 131, Goiânia, GO 74001-970, Brasil.

⁴ International Team for Implantology no Brasil, Funchal 263, 12º andar, Vila Olímpia, São Paulo, SP 04551-060, Brasil.

⁵ Departamento de Radiologia, Faculdade de Odontologia, Universidade Católica de Brasília, QS 7, Lote 1, Águas Claras, Brasília, DF 71966-700, Brasil.

⁶ Faculdade de Odontologia São Leopoldo Mandic, Rua José Rocha Junqueira 13, Ponte Preta, Campinas, SP 13045-755, Brasil.

projeta em um só plano todas as estruturas alcançadas pelos raios-X convencionais, mas demonstra a relação das diversas estruturas anatómicas envolvidas, em volume e profundidade (Gadelha et al. 2007). De acordo com o formato geométrico da aquisição das imagens, o exame tomográfico pode ser dividido em *fan beam* ou tomografia computadorizada tradicional (TCC), e *cone beam* ou tomografia computadorizada de feixe cônico (CBCT). Ambas permitem a obtenção de imagens em cortes da região dentomaxilofacial por meio da utilização de raios-X. No entanto, os aparelhos, o princípio pelo qual se obtêm e se processam as imagens, a dose de radiação e o custo do equipamento são completamente diferentes, pois a quantidade de energia elétrica necessária ao funcionamento do tomógrafo de feixe cônico é extremamente inferior (Garib et al. 2002, Sukovic 2003, Scarfe et al. 2006).

Os primeiros relatos sobre o emprego da tomografia computadorizada de feixe cônico em humanos, datam da década de 90 (Garib et al. 2002, Kau et al. 2005). O exame é uma modalidade diagnóstica na qual o sistema tubo-detector de raios-X realiza um giro de 360° ao redor da cabeça do paciente e, em intervalos programados, geralmente de um grau, adquire imagens que serão posteriormente analisadas por um programa computacional específico. Essa série de imagens é então remetida como dados de projeção a um computador contendo o programa capaz de analisá-las nos três planos ortogonais, sagital, coronal e axial e, combiná-las em reconstruções de três dimensões. Adicionalmente o programa permite gerar imagens em duas dimensões, como as radiografias periapicais e panorâmicas. Cada corte contíguo pode apresentar espessura inferior a um milímetro (Garib et al. 2002, Scarfe et al. 2006).

Apesar da importância do assunto na literatura consultada, não foram encontrados trabalhos científicos que relatem o emprego da tomografia computadorizada de feixe cônico no diagnóstico de enfermidades odontológicas de cães e gatos. Portanto, acredita-se que o desenvolvimento de pesquisas nessa área poderá transformar essa alternativa de diagnóstico em ferramenta auxiliar de diversos procedimentos realizados na cavidade oral desses animais. O objetivo principal desse trabalho é descrever e padronizar a técnica de tomografia computadorizada de feixe cônico na avaliação odonto-estomatológica em cães e gatos.

MATERIAL E MÉTODOS

O estudo foi aprovado pelo Comitê de Ética no Uso de Animais do Instituto de Ciências Biológicas da Universidade de Brasília (UnB), seguindo os preceitos de ética e bem-estar animal recomendados pelo COBEA, sob o protocolo UNBDOC 12339/2008. Foram utilizados onze cães e quatro gatos, de raças, sexo e idades variadas, portadores de enfermidades buco-dentárias e encaminhados para CBCT. Para que a CBCT fosse empregada no diagnóstico de enfermidades odontomaxilares em cães e gatos, foi necessário padronizar o posicionamento dos animais no tomógrafo. Após serem submetidos ao protocolo anestésico, os animais foram acomodados em um tubo de cloreto de polivinila (PVC) em posição vertical, com diâmetro compatível com o perímetro torácico e altura correspondente ao comprimento

cérvico-lombar de cada cão ou gato examinado. Uma espuma de alta densidade foi introduzida no tubo com a finalidade de auxiliar na imobilização e manutenção do animal na posição desejada e preencher os espaços vazios entre o tubo e o animal. Posteriormente, empregando duas fitas unidas por velcro, procedeu-se à fixação do tubo ao aparelho. Para facilitar a introdução de eletrodos empregados na monitorização cardíaca foi necessário realizar duas aberturas laterais no tubo de PVC.

Antes da avaliação de cada alteração odonto-estomatológica, os pacientes eram submetidos a exames pré-operatórios que consistiam de hemograma completo e dosagem sérica de uréia, creatinina, bilirrubinas, fosfatase alcalina e alanina aminotransferase. Quando se tratava de animais idosos ou com alterações significativas ao exame clínico eram realizados eletrocardiograma, ecocardiograma e radiografia torácica. Caso as condições clínicas fossem favoráveis ao procedimento, após jejum completo de 12 horas, os animais eram anestesiados, utilizando-se no protocolo, 0,05mg/kg de acepromazina⁷, por via intramuscular, 0,07mg/kg de midazolam⁸, por via intramuscular e 10mg/kg de cetamina⁹, por via intravenosa, com a finalidade de mantê-los imobilizados e posicionados adequadamente para o exame (Natalini 2007).

Após acomodar o paciente na estrutura de PVC desenvolvida e acoplada ao tomógrafo¹⁰ (Fig.1), utilizou-se para

⁷ Acepran®, Univet SA Indústria Veterinária, Travessa Clínico Barbosa 700, São Paulo, SP.

⁸ Dormonid®, Laboratório Roche Produtos Químicos e Farmacêuticos, Av. Engenheiro Billings 1729, Jaguaré, São Paulo, SP.

⁹ Francotar®, Virbac do Brasil Indústria e Comércio Ltda, Av. Engenheiro Eusébio Stevaux 1368, São Paulo, SP.

¹⁰ Xoran Technologies, Ann Arbor, Michigan e Imaging Sciences International, Hatfield, PA, EUA.

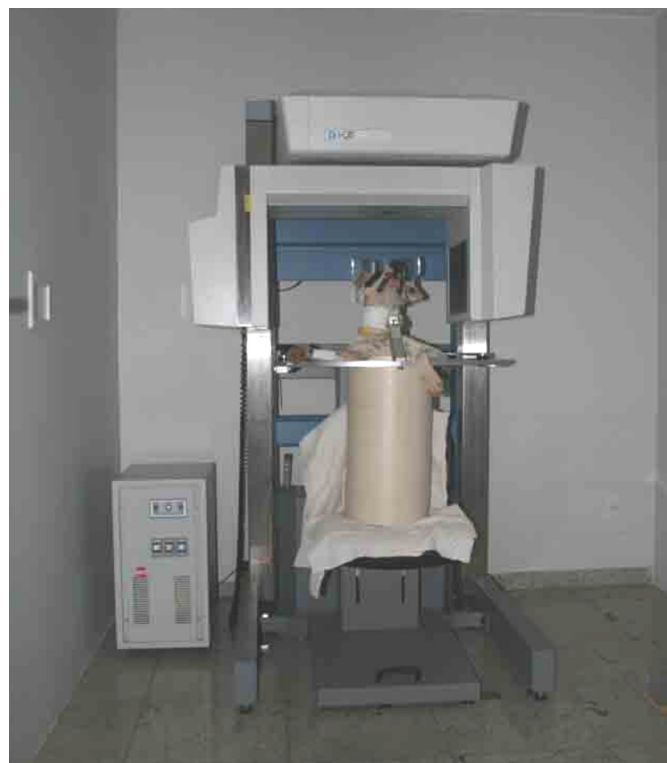

Fig.1. Posicionamento do animal após padronização da técnica para o exame tomográfico de feixe cônico.

aquisição das imagens, altura de seis centímetros tanto para mandíbula como para maxila, conforme a localização da área a ser examinada. O tempo de aquisição foi de 40 segundos, empregando-se 0,2 voxel de resolução, 120 kilovolts (kV) e 46,72 miliampéres por segundo (mAs). Nos animais examinados durante a padronização do exame tínhamos as seguintes hipóteses diagnósticas: alterações na articulação têmporo-mandibular (ATM), lesão de reabsorção dentária dos felinos (LRDF), corpo estranho, fraturas ósseas e dentárias, lesões de furca, aumento do espaço pericementário e sinusite. Além dos casos em que se buscava a padronização do exame com fins diagnósticos, alguns pacientes foram avaliados para a instalação de implantes dentários planejados.

Após sua aquisição, as imagens eram transferidas para um microcomputador instalado em uma sala contígua, de onde era possível visualizar o paciente através de um vidro plumbífero. As imagens adquiridas eram visualizadas e trabalhadas em programas computacionais do próprio tomógrafo. Numa etapa subsequente era feita análise detalhada das imagens seguida da edição e emissão dos respectivos laudos, em meio digital e/ou impresso. Para análise dos dados coletados utilizou-se apenas estatística descritiva.

RESULTADOS E DISCUSSÃO

A padronização do posicionamento dos animais para a realização da tomografia foi fundamental para a aquisição das imagens. No entanto, para se chegar à posição ideal, foi necessário promover uma série de adaptações. Num primeiro momento, após anestesia, tentou-se posicionar o animal, prendendo-o ao tomógrafo com tiras de velcro. Esse método não foi eficaz, uma vez que o animal anestesiado perdia o tônus muscular, necessitando reposicionamento ou contenção por um auxiliar; situação que inviabilizou o procedimento, em razão dos riscos de exposição à radiação ionizante a que o auxiliar teria de se submeter a cada exame.

Com o intuito de se proceder ao exame sem a necessidade de contenção manual, foi idealizado um dispositivo

confeccionado a partir de um tubo de PVC, que mantinha o animal na posição adequada à aquisição das imagens. Ainda assim, os animais, anestesiados, deslizavam para o interior do tubo, dificultando o posicionamento e a obtenção das imagens, uma vez que a altura de aquisição das mesmas era limitada em seis centímetros, conforme especificação do tomógrafo utilizado. Para solucionar este problema e permitir conforto e segurança ao animal, procedeu-se à introdução de pedaços de espuma de alta densidade entre o corpo do animal e as paredes internas do tubo. Finalmente, a fim de garantir segurança e evitar acidentes, o tubo era fixado ao tomógrafo por tiras de velcro.

Ao contrário do procedimento em humanos, no qual o posicionamento e imobilização do paciente ocorrem de forma voluntária, após instrução do técnico do serviço (White et al. 2001), para os cães e gatos utilizados neste estudo, a metodologia desenvolvida foi fundamental para a correta aquisição das imagens, o que significou evitar a repetição de exames, diminuir o tempo e o risco anestésico e a exposição à radiação ionizante pelos pacientes.

Uma vez definido o posicionamento do animal no tomógrafo e os parâmetros radiográficos do aparelho, as imagens adquiridas das estruturas estomatognáticas, permitiram a confirmação diagnóstica de várias alterações, mesmo em estágio inicial, e o planejamento da instalação de implantes dentários nos animais envolvidos no estudo. No Quadro 1 são apresentados os casos empregados na padronização da técnica, de acordo com a espécie, hipótese diagnóstica e diagnóstico definitivo. Em alguns casos, como lesão endodôntica, corpo estranho na cavidade nasal e até projéteis de arma de fogo alojados, o diagnóstico por imagem revelou alterações não-perceptíveis ao exame clínico.

Dos quatro gatos examinados, em dois, o exame tomográfico revelou a presença de LRDF, enfermidade de elevada prevalência em gatos domésticos e selvagens.

Quadro 1. Distribuição, de acordo com a espécie animal, suspeita clínica e diagnóstico definitivo, dos casos empregados na padronização da técnica de tomografia computadorizada de feixe cônico (CBCT) na avaliação odontostomatológica em cães e gatos

Espécie	Suspeita clínica	Diagnóstico definitivo	Número de animais ^a
Felina	Sinusite	Sinusite em todos os seios, rompimento ósseo e ausência de elemento dentário	1
Felina	LRDF ^b	Ausência de elementos dentários e LRDF ^b	2
Felina	Lesão da ATM ^c	Disjunção da rafe palatina e nasal, fratura do zigomático e dentária, corpo estranho na cavidade nasal	1
Canina	Planejamento implante	Lesão endodôntica	1
Canina	Doença periodontal	Ausência, fratura, anquilose e desgaste de elementos dentários.	7
Canina	Doença periodontal	Projétil de arma de pressão alojado nos ossos, nasal e hióide e doença periodontal	1
Canina	Fratura/desgaste/lesão endodôntica	Desgastes e fraturas dentárias	8

^a Número de animais da mesma espécie com o mesmo diagnóstico definitivo ao exame (alguns pacientes tiveram diagnósticos de mais de uma alteração ao exame); ^b lesão de reabsorção dentária dos felinos; ^c articulação têmporo-mandibular.

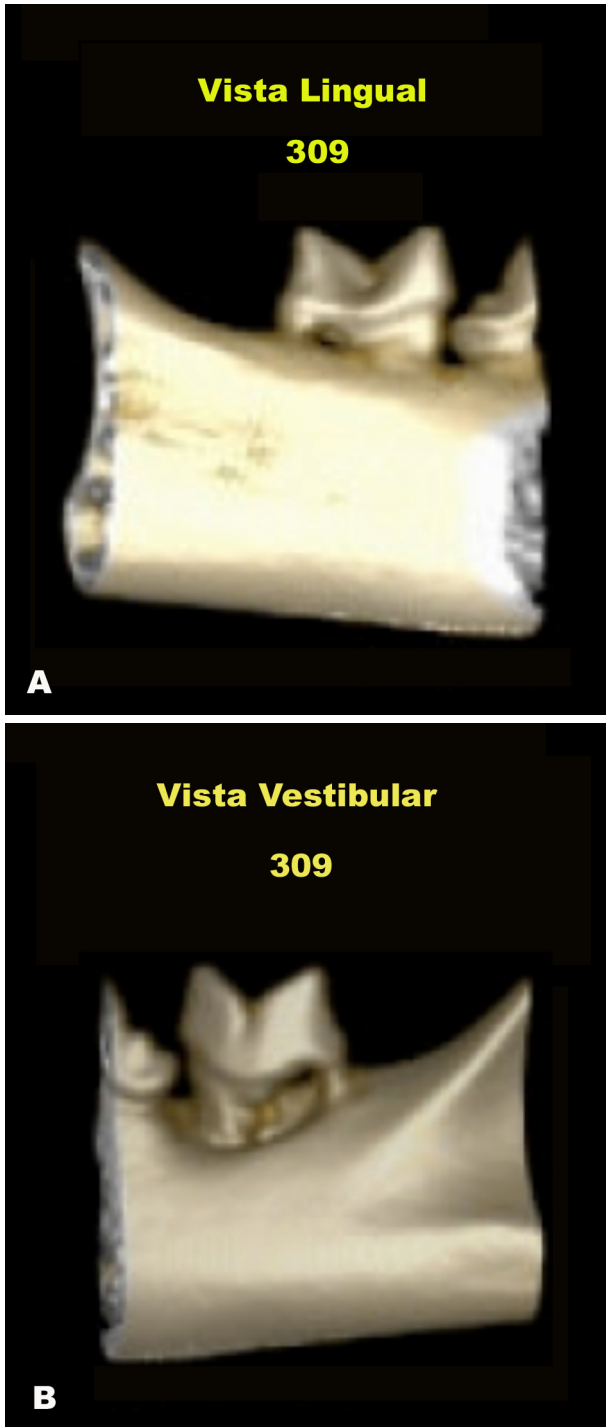

Fig.2. Reconstrução tridimensional do dente molar inferior esquerdo de um gato evidenciando lesão de reabsorção dentária dos felinos. (A) Vista lingual. (B) Vista vestibular.

Apesar da radiografia periapical de toda a boca ser recomendada para o diagnóstico definitivo desta enfermidade (Van Wessum et al. 1992, Verstraete et al. 1998, Negro et al. 2005), o exame tomográfico de feixe cônico aqui avaliado, além do diagnóstico da doença, possibilitou a definição mais precisa da profundidade da lesão, por meio de sua visualização em três dimensões (Fig.2).

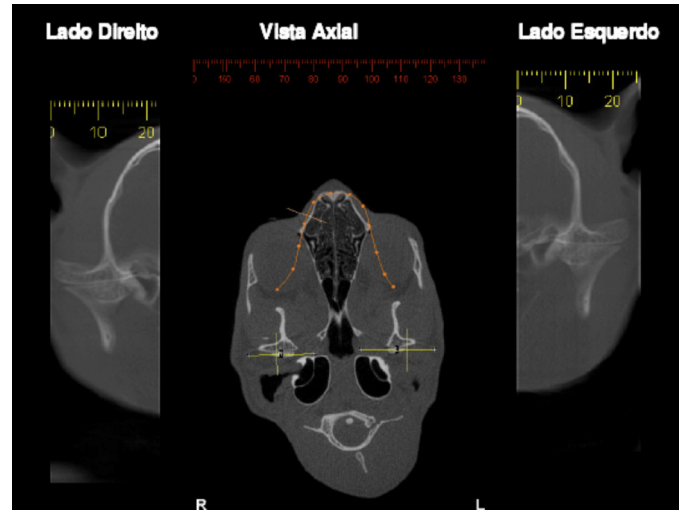


Fig.3. Cortes axiais que evidenciam as articulações têmporo-mandibulares direita e esquerda de um gato, com o posicionamento correto dos côndilos. Ao centro da imagem corte axial que demonstra a região selecionada para os cortes.

A CBCT, utilizada para o diagnóstico de LRDF, permitiu a reprodução tridimensional dos tecidos maxilofaciais mineralizados, com mínima distorção da imagem. Esse tipo de tomografia computadorizada emprega doses de radiação significativamente menores em comparação ao exame radiográfico periapical de toda a boca, com resultados rápidos e acurados (Cohenca et al. 2007a,b, Hatcher & Aboudara 2007). Portanto, os achados deste estudo e as indicações de sobre a utilização da CBCT no diagnóstico de lesões reabsortivas em humanos (Cohenca et al.

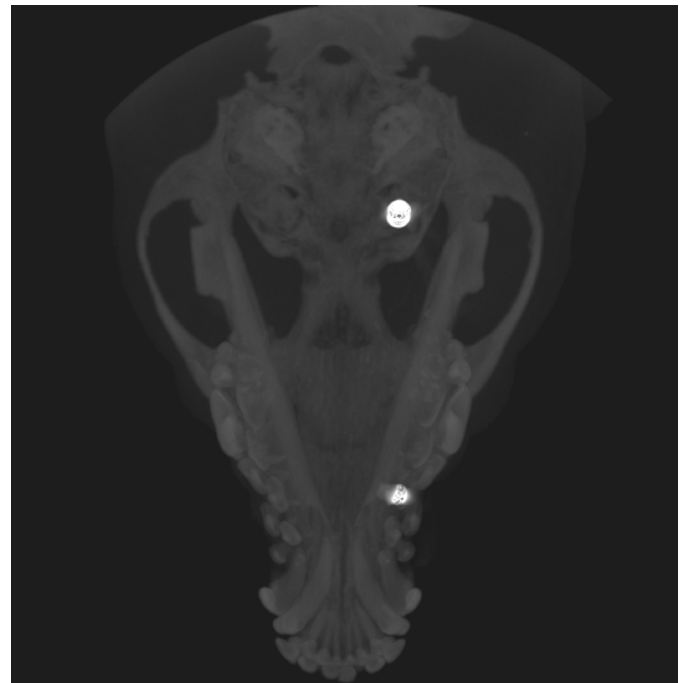


Fig.4. Corte axial que evidencia corpos estranhos (projéteis de arma de pressão) alojados no osso hióide e plano nasal de um cão.

2007b), permitem sugerir-la como método auxiliar de diagnóstico LRDF.

Tanto em cães quanto em gatos, não se identificaram lesões na ATM, mas, a imagem fornecida pela CBCT possibilitou avaliar o formato dos côndilos (Fig.3) e concluir pela ausência de alterações ósseas. O mesmo exame utilizado em humanos (Hilgers et al. 2005) demonstrou de forma bastante acurada o formato dos côndilos e a presença de alterações ósseas nas estruturas da ATM, permitindo de maneira satisfatória as reconstruções, mantendo-se a fidelidade das medidas obtidas.

Quando a CBCT foi empregada para avaliar de traumas cefálicos nos cães, verificou-se que um dos cães apresentava dois projéteis de arma de pressão (chumbinho) (Fig.4) alojados no osso hióide (Fig.5) e outro entre os ossos maxilar e frontal, ambos do lado direito. Em um dos gatos deste estudo, que sofreu trauma cefálico, o exame tomográfico revelou fratura bilateral do osso zigomático (Fig.6), comunicação buco-nasal por abertura da rafe palatina em toda sua extensão (Fig.7) e fratura do dente canino inferior esquerdo, cuja cúspide estava localizada na cavidade nasal (Fig.8). Além do diagnóstico preciso, a reconstrução da imagem obtida em três dimensões (Fig.9) serviu como base para o tratamento cirúrgico do paciente. Essa conduta está de acordo com relatos anteriores (Fullmer et al. 2007) que mencionam que em humanos a CBCT é indicada no diagnóstico de fraturas faciais e lesões dentoalveolares e que nos casos de osteomielite essa modalidade de tomografia auxilia não apenas no diagnóstico das lesões que apresentam características líticas, mas também no planejamento cirúrgico. Em um dos gatos avaliados neste estudo, a suspeita clínica era sinusite. Nesse caso, a CBCT revelou intenso velamento dos seios frontal, esfenoidal e nasal direitos (Fig.10), além de trepanação óssea no osso frontal, que foi detalhada pela reconstrução tridimensional do crânio. Apesar da TCC ser recomendada no diagnóstico de sinusite em gatos (Halenda

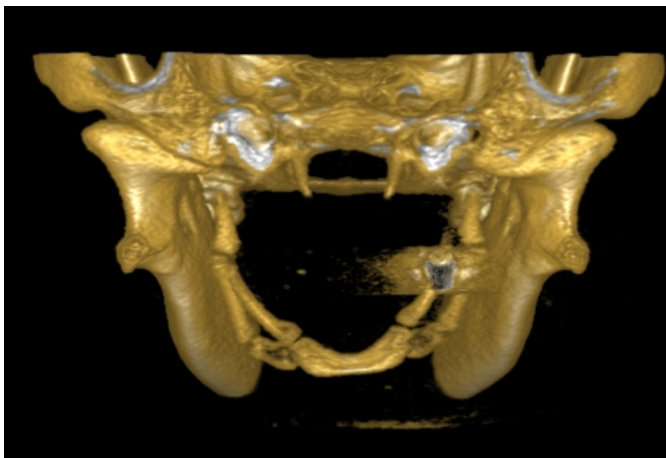


Fig.5. Vista posterior de reconstrução em três dimensões da cabeça de um cão, evidenciando projétil de arma de pressão alojado no osso hióide.

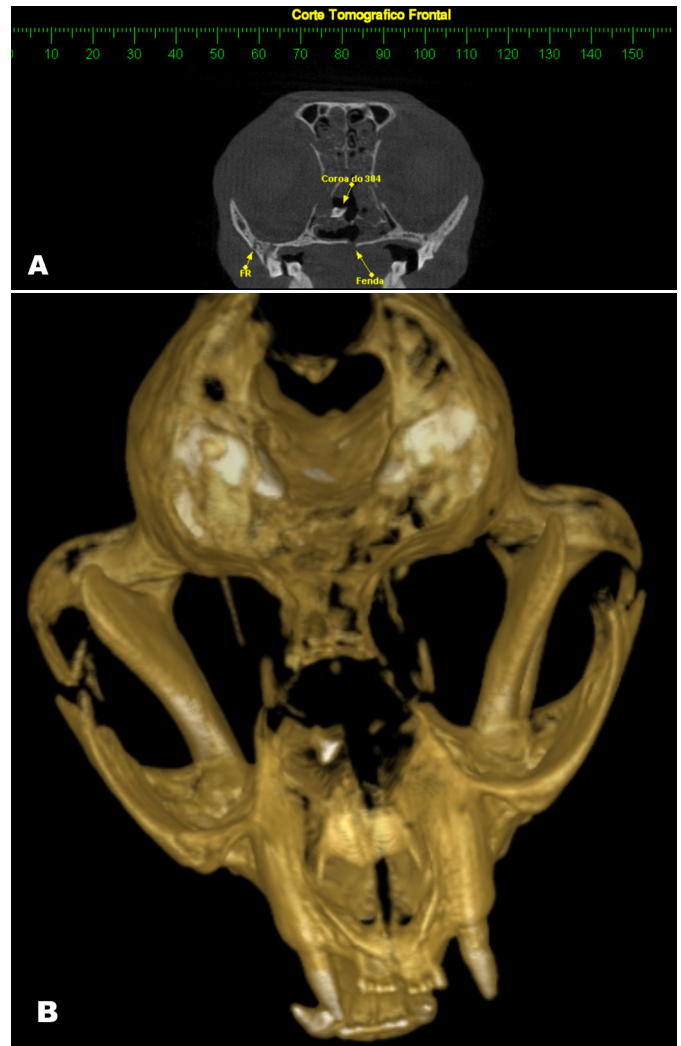


Fig.6. Tomografia computadorizada de feixe cônico em um gato. (A) Corte tomográfico frontal que evidencia fratura de zigomático, fenda na abertura da rafe palatina e fratura de coroa do dente canino inferior esquerdo na cavidade nasal. (B). Reconstrução em três dimensões que evidencia fratura bilateral do osso zigomático, fenda na abertura da rafe palatina e fratura de coroa do dente canino inferior esquerdo na cavidade nasal.

& Reed 1996, Reetz et al. 2006), não se encontrou na literatura consultada a utilização da CBCT com essa finalidade, o que valoriza a padronização do exame realizado nesse estudo.

Entre os cães examinados, doença periodontal foi diagnosticada em oito indivíduos (72,7%), sendo a enfermidade de maior ocorrência. A afecção apresenta elevada prevalência entre os indivíduos dessa espécie (Roza 2004) e os sinais clínicos mais frequentes da enfermidade são a exposição de furca, o aumento do espaço pericementário (Fig.11) e a perda óssea, alterações que foram prontamente visualizadas através de imagens bi e tri-dimensionais geradas pela CBCT. Há relatos em humanos (Simon et al. 2006) mencionando que o diagnóstico de lesões periapicais extensas pode ser realizado por

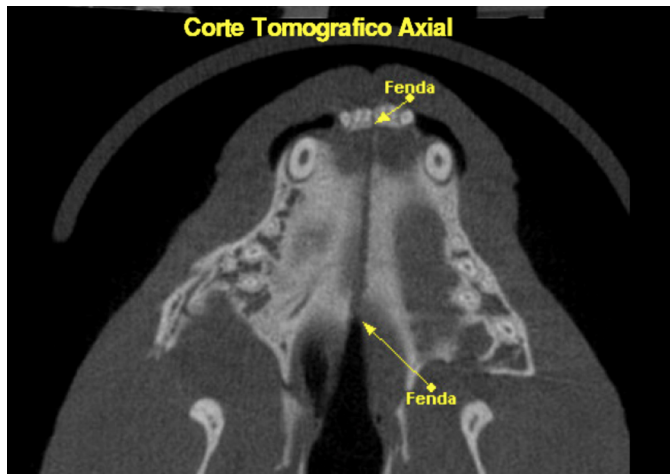


Fig.7. Corte tomográfico axial no palato de um gato que evidencia a fenda deixada pela abertura da rafe palatina em toda sua extensão.

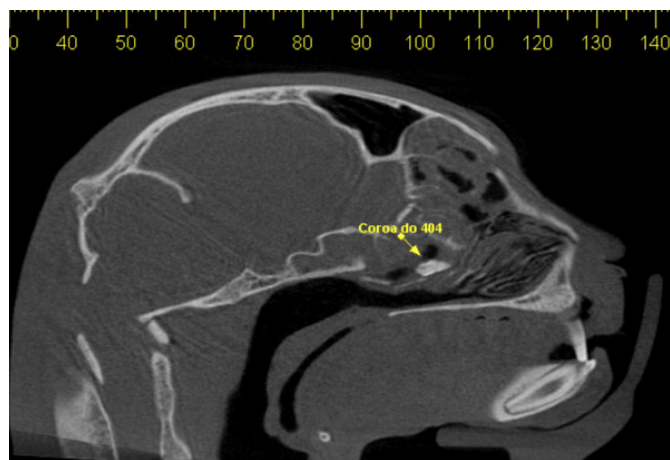


Fig.8. Corte tomográfico sagital que evidencia a coroa fraturada do dente canino inferior esquerdo na cavidade nasal de um gato.

meio dessa modalidade de tomografia, inclusive, em alguns casos, com maior acurácia que em biópsias.

A CBCT mostrou-se de grande valia na avaliação clínica de um cão (9,1%) que receberia implantes dentários, propiciando imagem precisa de toda a estrutura óssea, permitindo aferir medidas (Fig.12) e simular a instalação do implante. Essas informações permitiram a seleção do implante com as dimensões adequadas ao paciente, minimizando, desta forma, o risco de trepanações ósseas ou lesões do canal mandibular. Na odontologia humana, a CBCT é referida como padrão ouro para essa finalidade (Iplikçioğlu et al. 2002, Guerrero et al. 2006, Turkyilmaz et al. 2007), justificando o seu emprego nos animais envolvidos neste estudo.

Diagnosticaram-se lesões endodônticas, fraturas e desgastes, em oito dos onze (72,7%) cães examinados, dispensando a realização de várias radiografias periapicais, geralmente recomendadas quando se deseja confirmar o diagnóstico dessa alteração. Em um dos cães fo-

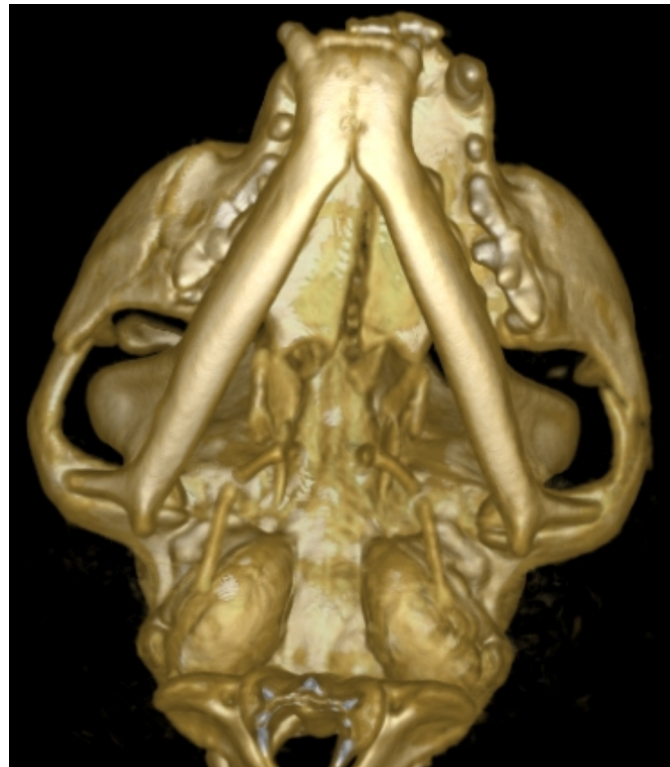

Fig.9. Imagem em três dimensões, em vista ventral da cabeça de um gato que evidencia ausência de luxação têmporo-mandibular, abertura da rafe palatina e fratura dos ossos zigomáticos direito e esquerdo.

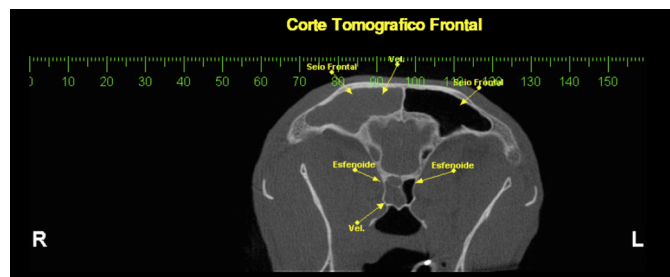


Fig.10. Corte tomográfico frontal da cabeça de um gato que evidencia intenso velamento dos seios nasal, frontal e esfenoidal direitos e do seio nasal esquerdo.

ram diagnosticadas lesões em vários elementos dentários. Diante de tais achados, pressupõe-se que existem indicações específicas para a CBCT na endodontia. A CBCT pode ser empregada no diagnóstico de doenças endodônticas, na avaliação da morfologia do canal dentário, no acesso a enfermidades de origem não-endodôntica, na avaliação de traumas e fraturas radiculares, na análise de reabsorções radiculares internas e externas e na reabsorção cervical, além do planejamento cirúrgico (Cotton et al. 2007).

CONCLUSÕES

Os resultados obtidos nos exames realizados nos animais envolvidos nesse estudo, com o posicionamento e a

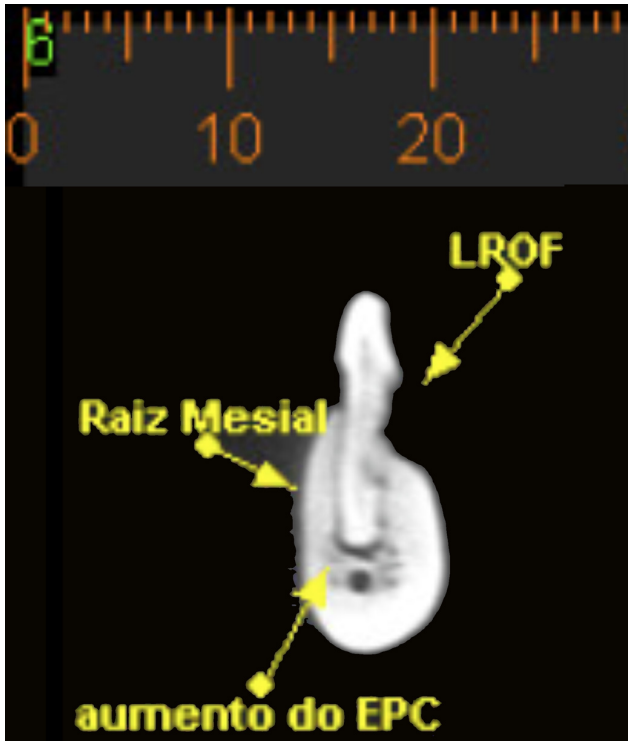


Fig.11. Corte tomográfico transversal oblíquo da mandíbula esquerda de gato, região do dente molar, que evidencia aumento do espaço pericementário e lesão de reabsorção dentária. LRDF: lesão de reabsorção dentária dos felinos.

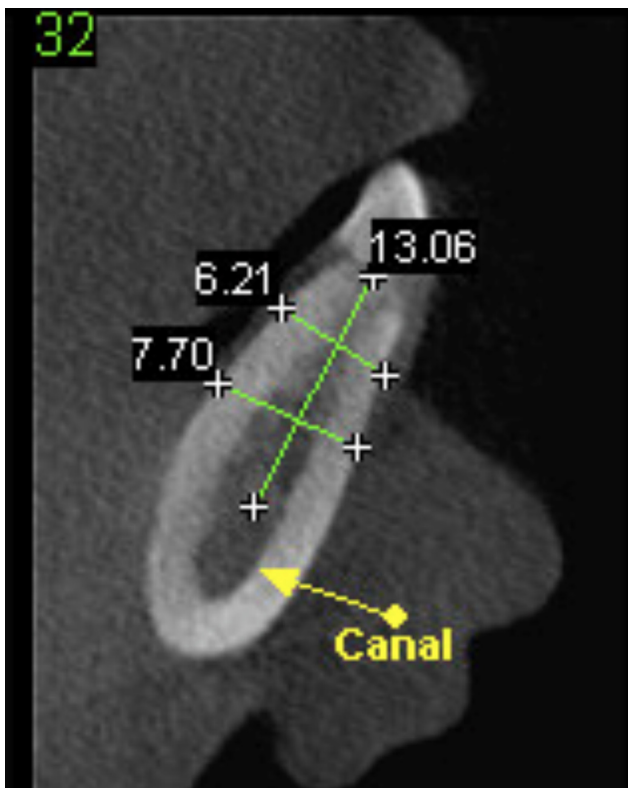


Fig.12. Corte tomográfico transversal oblíquo da mandíbula direita de um cão, região do alvéolo

técnica aqui empregados, permitem sugerir a CBCT como exame imagenológico de rotina nas doenças odontoestomatológicas de cães e gatos.

O posicionamento dos animais padronizado durante a execução deste estudo foi fundamental para a execução dos exames, permitindo a aquisição das imagens em um tempo mínimo e sem necessidade de repetições. O exame se mostrou acurado para uma série de enfermidades buco-dentárias, justificando, desta forma, sua utilização na rotina odontológica em cães e gatos.

REFERÊNCIAS

- Cohenca N., Simon J.H., Roges R., Morag Y. & Malfaz J.M. 2007a. Clinical indications for digital imaging in dento-alveolar trauma. Part 1. Traumatic injuries. *Dent. Traumatol.* 23:95-104.
- Cohenca N., Simon J.H., Mathur A. & Malfaz J.M. 2007b. Clinical indications for digital imaging in dento-alveolar trauma. Part 2: Root resorption. *Dent. Traumatol.* 23:95-113.
- Cotton T.P., Geisler T.M., Holden D.T., Schwartz S.A. & Schindler W.G. 2007. Endodontic applications of cone-beam volumetric tomography. *J. Endod.* 33:1121-1132.
- Fullmer J.M., Scarfe W.C., Kushner G.M., Albert B. & Farman A.G. 2007. Cone beam computed tomography findings in refractory chronic suppurative osteomyelitis of the mandible. *Br. J. Oral Maxillofac. Surg.* 45:364-371.
- Gadelha F.P., Rosa D.A., Garib D.G. & Cotrim-Ferreira F.A. 2007. A aplicabilidade da tomografia computadorizada em ortodontia. *Ortodontia* 40:143-148.
- Garib D.B., Raymundo Jr R., Raymundo M.V., Raymundo D.V. & Ferreira S.N. 2002. Tomografia computadorizada de feixe cônico (Cone Beam): entendendo este novo método de diagnóstico por imagem com promissora aplicabilidade na ortodontia. *Revta Dent. Press Ortodon. Ortop. Facial* 12:139-156.
- Guerrero M.E., Jacobs R., Loubele M., Schutyser F., Suetens P. & van Steenberghe D. 2006. State-of-the-art on cone beam CT imaging for preoperative planning of implant placement. *Clin. Oral Investig.* 10:1-7.
- Halenda R.M. & Reed A.L. 1996. Ultrasound/computed tomography diagnosis-fungal sinusitis and retrobulbar myofascitis in a cat. *Vet. Radiol. Ultrasound* 38:208-210.
- Hatcher D.C. & Aboudara C.L. 2004. Diagnosis goes digital. *Am. J. Orthod. Dentofacial Orthop.* 125:512-515.
- Hilgers M.L., Scarfe W.C., Scheetz J.P. & Farman A.G. 2005. Accuracy of linear temporomandibular joint measurements with cone beam computed tomography and digital cephalometric radiography. *Am. J. Orthod. Dentofacial Orthop.* 128:803-811.
- Iplikcioglu H., Akça K. & Çehreli M.C. 2002. The use of computerized tomography for diagnostic and treatment planning in implant dentistry. *J. Oral Implantol.* 28:29-36.
- Kau C.H., Richmond S., Palomo J.M. & Hans M.G. 2005. Three-dimensional cone beam computerized tomography in orthodontics. *J. Orthod.* 32:282-293.
- Natalini C.C. 2007. Associações entre anestésicos injetáveis, p.83-88. In: *Ibid (Ed.) Teoria e Técnicas em Anestesiologia Veterinária.* Artmed, Porto Alegre. 293p.
- Negro V.B., Hernández S.Z. & Saccomanno D.M. 2005. Detección de lesiones odontoclásticas reabsortivas felinas (LORF) mediante examen clínico y radiológico. *InVet.* 7:1-11.
- Reetz J.A., Mai W., Muravnick K.B., Goldschmidt M.H. & Scharzt T. 2006. Computed tomographic evaluation of anatomic and pathologic variations in the feline nasal septum and paranasal sinuses. *Vet. Radiol. Ultrasound* 47:321-327.

- Roza M.R. 2004. Periodontia, p.119-136. In: *Ibid* (Ed.) *Odontologia de Pequenos Animais*. LF Livros de Veterinária, Rio de Janeiro. 361p.
- Scarfe W.C., Farman A.G. & Sukovic P. 2006. Clinical applications of cone-beam computed tomography in dental practice. *J. Can. Dent. Assoc.* 72:75-80.
- Simon J.H.S., Enciso R., Malfaz J.M., Roges R., Bailey-Perry M. & Patel A. 2006. Differential diagnosis of large periapical lesions using cone-beam computed tomography measurements and biopsy. *J. Endod.* 33:833-837.
- Sukovic P. 2003. Cone beam computed tomography in craniofacial imaging. *Orthod. Craniofac. Res.* 6(Suppl.1):31-36.
- Turkylmaz I., Tözüm T.F. & Tumer C. 2006. Bone density assessments of oral implant sites using computerized tomography. *J. Oral Rehabil.* 34:267-272.
- Verstraete F.J., Kass P.H. & Terpak C.H. 1998. Diagnostic value of full-mouth radiography in cats. *Am. J. Vet. Res.* 59:692-695.
- van Wessum R., Harvey C.E. & Hennes P. 1992. Feline dental resorptive lesions: Prevalence patterns. *Vet. Clin. North Am. Small Anim. Pract.* 22:1405-1416.
- White S.C., Heslop E.W., Hollender L.G., Mosier K.M., Ruprecht A. & Shroot M.K. 2001. Parameters of radiologic care: An official report of the American Academy of Oral and Maxillofacial Radiology. *Oral Surg. Oral Med. Oral Pathol. Oral Radiol. Endod.* 91:498-511.